Aus dem zahnärztlichen Institut der Universität Basel
Direktion: Prof. Dr. R. Schwarz
Abteilung für Kronen- und Brückenprothetik,
Vorsteher: Prof. Dr. G. Vest

Untersuchungen am Paradentium der traumatisch perforierten Zahnwurzel

Inaugural-Dissertation

zur Erlangung der Doktorwürde der Zahnheilkunde der medizinischen Fakultät der Universität Basel

vorgelegt von

JOSEF KAUFMANN
Zahnarzt
von Winikon, Luzern

Zürich 1944

Buchdruckerei Berichthaus

Von der medizinischen Fakultät der Universität Basel
genehmigt auf Antrag von Prof. Dr. G. Vest

Promotion: 5. Februar 1943

Separatabdruck aus der «Schweizerischen Monatsschrift für Zahnheilkunde»
Band 54, 1944, Heft 6 und 7.

Aus dem zahnärztlichen Institut der Universität Basel
Direktion: Prof. Dr. R. Schwarz
Abteilung für Kronen- und Brückenprothetik,
Vorsteher: Prof. Dr. G. Vest

Untersuchungen am Paradentium der traumatisch perforierten Zahnwurzel

Inaugural-Dissertation

zur Erlangung der Doktorwürde der Zahnheilkunde der medizinischen Fakultät der Universität Basel

vorgelegt von

JOSEF KAUFMANN
Zahnarzt
von Winikon, Luzern

Zürich 1944

Buchdruckerei Berichthaus

R. UNIV.
BIBLIOTHEEK
LEIDEN

Inhaltsverzeichnis

Erster Teil

UNTERSUCHUNGEN ÜBER DIE WURZELPERFORATION

I. *Einleitung*

1. Bedeutung, Begriff; Ursachen und Folgen der Wurzelperforation 1
2. Geschichte der Wurzelperforation 5
3. Überprüfung der Verschlußmittel und -methoden; Vorbedingungen für die Therapie; Trauma (Euler, Kübler) 5

II. *Eigene Untersuchungen*

1. Zur Untersuchungstechnik 11
   a) Zur Operationstechnik 12
   b) Der Patient 15
2. Die histologischen Befunde der Perforationsstellen 16

III. *Epikrise*

1. Das morphologische Ergebnis 32
2. Kritik und Richtlinien zur Therapie der perforierten Wurzel und zur Anlage von Versuchen 46
3. Epilog 59

Zweiter Teil

SONDERBEFUNDE AM PARADENTIUM

I. *Befunde im supraalveolären («marginalen», «gingivalen») Paradentium* (im bukkalen Teil im besonderen)

1. «Zementschälung», ein Zufallsbefund 63
   (Ligamentum radio-supraalveolare. Bedeutung)
2. «Fernwirkungen», als Ausdruck einer Stoffwechselstörung, nutritive Kompensation 67
   (Ligamentum radio-marginale. Herkunft)
3. Zahnfleischpapillarsaum 71
   (Trigonum papillare)

II. «*Epithel*» *im Paradentium*

1. Epithelscheide.
   Inneres Saumepithel (äußeres Schmelzepithel) 73
2. Zementoblasten 77

Schluß

Vergleichende Zusammenfassung der Ergebnisse 84

Digitized by the Internet Archive
in 2026

https://archive.org/details/IA41546712_0005

Aus dem zahnärztlichen Institut der Universität Basel
Direktion: Prof. Dr. R. Schwarz
Abteilung für Kronen- und Brückenprothetik, Vorsteher: Prof. Dr. G. Vest

Untersuchungen am Paradentium der traumatisch perforierten Zahnwurzel

von *Josef Kaufmann*, Zahnarzt, Luzern

Erster Teil:

Untersuchungen über die Wurzelperforation

I. EINLEITUNG

1.

Bedeutung, Begriff; Ursachen und Folgen der Wurzelperforation

Mag die Perforation der Zahnwurzel ein noch so seltenes wie unscheinbares Ereignis sein, kapituliert nicht doch vor ihm der *Praktiker* mit all seiner Heilkunst? Wird es nicht deshalb gerade ein besonders reizvoller Gegenstand auch *wissenschaftlicher Untersuchung*, und doch ihr scheinbar entrückt, örtlich, ja selbst problematisch, Schnittpunkt der beiden voneinander sorglich isolierten Probleme:

Wurzelbehandlung und Paradentose?

Wurde zwar schon von einer anatomischen, physiologischen und pathologischen eine artificielle oder traumatische

Wurzelperforation unterschieden *(Morgenstern* 1901*)*, unter dieser letzten Form ist die eigentliche «Perforation» zu verstehen. Sie ist ein Trauma, das der Wurzelhaut und mehr oder weniger auch dem angrenzenden Alveolarknochen, kurz dem «Zahnbett», Paradentium, durch eine Durchbohrung der Wurzel aus dem Wurzelkanal oder aus dem Pulpenkammergrund gesetzt wird.

Bieten zu diesem Fehlgriff Wurzelbehandlungen im allgemeinen und besonders deren Erneuerungsversuche Gelegenheit genug, wenn eine Perforation nicht zugleich durch abnorme Verhältnisse der Wurzeln, vielmehr ihrer Kanäle, wie krumme, schmale und verzweigte Kanäle, Resorptionen, Sekundärdentin und Dentikel, tiefe Karies und Stellungsanomalien begünstigt, also allein durch falsche Instrumentenführung verursacht wird, so birgt sie sogar die Gefahr strafrechtlicher Ahndung in sich, und zwar dann, wenn sich die Erhaltung des Zahnes sehr bald als undurchführbar erweisen sollte.

Ist nun einerseits die klinische Prognose für eine perforierte Wurzel außerordentlich schlecht, der *Wert einer Zahnwurzel* kommt anderseits gerade dort erst recht zur Geltung, wo sie nach Verlust von Kronen und Nachbarzähnen zur (möglichst!) soliden Verankerung von Stiften *kronen- und brückenprothetisch* bearbeitet werden muß. Da aber ist die Gefahr einer Wurzelperforation am größten.

Ist es auch selbstverständlich, daß der gewissenhafte Praktiker gerade nach Erkenntnis abnormer Wurzelverhältnisse (Objekt) besondere Sorgfalt übt, daß diese Erkenntnis (Subjekt) das Wesentliche ist, das beweist die Tatsache, daß trotz theoretischer Kenntnis sehr oft das konkrete Verkennen selbst normaler anatomischer Formen und Stellungen der Zähne im Kiefer zum Perforieren verführt, wie: Wurzelmerkmal (oberer und unterer Frontzähne, unterer Prämolaren), Wurzelform (mesio-distale Abplattung der unteren Wurzeln), Stellung der (oberen) Molaren in der sagittalen Okklusionskurve (Speesche Kurve).

Der Patient seinerseits erleidet im *Augenblicke der Perforation* als *subjektives* Symptom einen mehr oder weniger

heftigen Schmerz, und zwar, entsprechend der differenzierten Innervation, meist eine Verletzung der Gingiva vortäuschend. Er unterscheidet sich also vom pulpitischen Schmerz. Unmittelbar nach dem Perforieren verschwindet er wieder, um nie mehr in dieser Art empfunden zu werden. Rotationswärme des Bohrers, Quetschung und Zerreißen von Nerven und Umgebung modulieren diesen Schmerz.

Je nach den Folgezuständen der Perforation sind die *nachfolgenden* subjektiven Symptome auch recht verschieden. Wenn aber bis anhin vor allem die Größe des Traumas und der Grad einer mitgesetzten Infektion für die Heftigkeit des Schmerzes verantwortlich gemacht wurden, so wird aus dem Vergleich des klinischen Verlaufes am Patienten mit dem histologischen Bilde ein und desselben Zahnes eine praktisch wertvolle Präzisierung dieser herkömmlichen Meinung resultieren.

Im allgemeinen wird nur in den ersten paar Tagen ein dumpfer Schmerz oder gar nur ein Druckgefühl, oft auch das Gefühl des Längerwerdens des Zahnes empfunden. Durchaus nicht immer ist eine für die Periodontitis charakteristische Klopfempfindlichkeit feststellbar. Doch kann sorgfältiges Beklopfen des Zahnes aus verschiedenen Richtungen zur Lagebestimmung einer Perforation wie zu ihrer Feststellung überhaupt von Wert sein (diagonale Hebelwirkung). Nach einigen Tagen, wenn nicht schon — in seltenen Fällen — gleich nach der Perforation, verschwinden in der Regel diese subjektiven Symptome.

Etwa den subjektiven Erscheinungen entsprechend ist das *klinische Bild* der Perforationen verschieden. Eine unmittelbar mit dem Perforieren einsetzende, schwer stillbare Blutung gilt zwar als beliebtes diagnostisches Zeichen. Oft aber ist die Blutung so belanglos, daß sie kaum an der Rötung des Bohrstaubes erkannt werden kann, dies besonders (wie *Euler* und *Greve* bereits ähnlich bemerkten) an mittseitlichen Perforationen. Diese Erscheinung ist erklärlich, erstens aus der reicheren Gefäßversorgung im Bereiche des Apex, der Bifurkation und des Margo (Gingiva), zweitens aus Größe und Form der Perforationsöffnung. Ist diese rundlich in mar-

ginaler Gegend, apikalwärts wird sie, die Wurzeloberfläche schräger schneidend, zunehmend länglich-oval.

In den der Perforation nachfolgenden Tagen zeichnet sich das klinische Bild der Perforationsstelle meistens auch auf der Gingiva, und zwar in einer mehr oder minder betonten Rötung, ab. Ob diese Stelle zudem, klein, umschrieben, anschwillt, hängt von den erwähnten Umständen ab, die im histologischen Bilde erst ihrer Klärung harren. Gewiß selten mag dieser Zustand in einer typischen Parulis, eher noch, mit der Zeit, mit einer Fistel enden. (Von der Erwähnung weiterer, sekundärer örtlicher wie allgemeiner Folgen soll hier abgesehen werden.) Wenn es aber auch Perforationen gibt, die ganz übersehen werden, dann eben deshalb, weil sie sich, wohl selten, klinisch überhaupt nicht äußern.

Auch das *Röntgenbild* kann, wenn es nicht gerade unter den zur Feststellung einer Perforation anzuwendenden Kautelen hergestellt wird, täuschend negativ sein. Dies besonders dann, wenn die Perforation nicht gerade mesial oder distal an einer Wurzel gelegen ist. Im übrigen empfiehlt es sich, zur Feststellung einer Perforation nebst orthoradialen auch exzentrische Aufnahmen zu machen. Nadeln oder Guttastifte und ähnliches zur Röntgenaufnahme in den Perforationskanal (und zugleich in den oder die Wurzelkanäle) zu stecken, ist zur Röntgendiagnose sehr aufschlußreich. Was aber nützt eine solche drastische Diagnose, wenn gerade durch diese Manipulationen, wenn nicht vielleicht auch eine Infektion, so doch eine Komplikation des Traumas gesetzt und oft dadurch eine Heilung vereitelt wird?

Werden gar noch durch den Perforationskanal hindurch vermeintliche Nervextraktionen und Kanalerweiterungen unternommen, dann fehlt solcher Wunde, abgesehen von einer Infektion, wirklich nichts mehr zu einer schlechten Heilung. Sie gleicht einer tiefliegenden Stich-, Riß- und Quetschwunde. Es ist nicht verwunderlich, wenn so perforierter Zähne Extraktion nicht mehr vermieden werden kann; diese sind auch *nicht Gegenstand der Untersuchung*.

Solcher Folgen wegen nun den Erfolg einer konservierenden Behandlung oder einer Therapie der perforierten

Wurzel schlechthin anzuzweifeln, ist kurzschlüssiges Vorurteil. Dies einerseits sei festgestellt. Anderseits mangelte es nicht doch an Phantasie, Mittel und Methoden zur Behandlung der Wurzelperforation zu erfinden und anzuwenden. So ist es auch begreiflich, daß sich die

2.

Geschichte der Wurzelperforation,

die sich nach *Heinroth* (1925) bis ins 18. Jahrhundert (1796), begrifflich streng genommen aber nur bis kurz vor die letzte Jahrhundertwende (*Girwood* 1897) verfolgen läßt, vor allem mit der Frage der Therapie befaßt, und zwar fast durchwegs auf Grund der Beobachtung von klinischen Einzelfällen. Es kann daher auf eine eingehende geschichtliche Betrachtung verzichtet werden. Auch was alles über Begriff, Einteilung (siehe *Stäheli*), Ätiologie, Diagnose und Symptome auf Grund nur klinischer Beobachtung geäußert wurde, bedarf der Wiederholung nicht. Es sei hingegen ausdrücklich auf die Kommentare von *Kübler* (Zürich 1934) in seiner Dissertation über «Heilungsvorgänge nach Wurzelperforationen» und auf das Literaturverzeichnis von *Ruchenstein*, 1941, in «Les perforations radiculaires traitées au Calxyl» hingewiesen. (In bezug auf Bakteriologie siehe *Prader*, 1942.)

3.

Überprüfung der Verschlußmittel und -methoden

Wie schon erwähnt, stehen die therapeutischen Mittel und Methoden im Vordergrund des Interesses. Viele sind gegeben. Sie wurden selbstverständlich vorwiegend aus dem Arsenal der Wurzelbehandlung entlehnt. Und es ist ohne Zweifel die Wurzelperforation ein allzu teures, seltenes und gewiß nicht einfaches Experiment, um es gerade zur Erprobung ganz neuer Mittel zu verwenden. Aber jene Mittel und Methoden wurden für die Perforation modifiziert, gar kompliziert. Wären sie vollends unbedenklich auf die Perforation übertragbar, dann würde sich allerdings die vorliegende Untersuchung

erübrigen. Aber leidet nicht doch die Praxis Not, trotz welch einer Fülle der Mittel und Methoden:

Porzellan

Blei *(Spaulding, Shields, Chouvon, Greve)*

Amalgame (Kupfer-, Silber-, Goldamalgame) *(Girwood, Misch, Godon, Weiser, Hübner, Sachse, Schuster, Williger, Hoffmann, Reinewald, Stäheli, Rebel)*

Silberstift *(Scheller)*

Gold (gegossen oder in Folie) *(Preiswerk, Weiser, Greve, Gravinkel, Palazzi, Schoen, Stäheli, Rebel)*

Zinngold *(Williger, Schuster, Hentze)*

Zinnfolie *(Morgenstern, Reinewald, Preiswerk, Greve, Williger)*

Platinfolie *(Greve, Oppenheim)*

Asbest

Guttapercha (Mastisolguttapercha) *(Evans, Greve, Williger, Hübner, Palazzi, Schoen)*

Chloropercha *(Greve, Euler)*

Pulpatekt II *(Münch)*

Elfenbeinstift *(Weiser, Schröder, Stern, Haber, Heinroth)*

Schmelzbougie, Schmelzbougie + Jodoform (Xeroform), Artifizialdentin *(Misch)*

Jodoformknochenplombe *(Williger, Greve)*

Mastix-Jodoform (interim nur) *(Greve, Heinroth)*

Mosetigsche Knochenplombe *(Greve, Weiser)*

Paraffin (Paraffin-Thymol, Jodoformparaffin) *(Greve, Heinroth, Limatscheck, Reinewald, Stäheli)*

Paraffin + milchsaures Kupfer *(Hentze)*

Jodoformlack + Zinnfolie *(Morgenstern)*

Jodoformzement *(Fischer, Weber, Kübler)*

Jodoformbougie *(Palazzi)*

Zement *(Kantorowicz, Schoen, Stäheli)*

Chlorphenoljodoform und Ch K M-Jodoformpaste *(Walkhoff, Münch, Müller R., Palazzi, Kübler, Stäheli)*

Dazet-F-Strontium-Lösung *(Kübler)*

Calxyl *(Ruchenstein)*

Knochenstifte *(Weiser)*

Dentinstifte *(Weiser, Rebel)*

Elfenbeinbolzung *(Weiser, Städeli, Schoen)*

und andere (antiseptische) Pasten und Kombinationen verschiedener Mittel und Methoden *(Greve, Heinroth, Hübner, Oppenheim, Paeso, Palazzi)*.

Im übrigen werden

Elfenbeinpaste nach *O. Müller*,

Elfenbeinpulver + Jodoform und

Vaselinöl-Guttapercha + Jodoform nach *Vest*

nebst bereits genannten Präparaten in den nachfolgenden Experimenten angewandt.

Dies sind die Mittel zur Behandlung der Wurzelperforation, viele und keines. (Hierbei sind die ebenso zahlreichen Mittel und Methoden sogen. Vor- oder Dauerbehandlungen, weil ebenso weitschweifenden, spekulativen Charakters, und in den nachfolgenden Untersuchungen nicht entfernt erfaßbar, noch gar nicht erwähnt.) Ihre Vielheit gerade, verglichen mit dem doch seltenen Ereignis einer Perforation, läßt auf die Unvollkommenheit dieser Mittel, erst recht aber auf die der Untersuchungsmethoden, schließen. Tatsächlich sind die meisten bis anhin erschienenen Berichte nur das Resultat klinischer Feststellungen nach Zufallsperforationen. Sind auch die Berichte einzelner Fälle zu würdigen, wenigstens summarisch untereinander verglichen, es hält doch schwer, sie auf gemeinsamen Nenner zu bringen. Denn unter verschiedensten, oft nicht genügend bekannten Vorbedingungen, Anamnesen, der perforierten Zähne wurde diese und jene Therapie, verbunden mit einer Dosis fast abergläubischer Spekulation, im gerade nur *klinisch-therapeutischen Interesse* versucht. Um so mehr sind die jeweils gezogenen Schlußfolgerungen jener Berichte bedächtig untereinander abzuwägen.

Diskussion auf dieser Grundlage ist entbehrlich. Zur Klärung des Problems bedarf es des *Experimentes* und der *histologischen* Untersuchung, ganz in Parallele zum Wurzelbehandlungsproblem überhaupt. Nachdem indessen Experiment und histologische Untersuchung allgemein zur Vereinheitlichung der Wurzelbehandlung geführt haben, wird sich auch die Therapie der perforierten Wurzel auf einige wenige Präparate beschränken müssen.

Um nun die Auswahl einer *Gruppe von Mitteln* wie auch

die *Vorbedingungen* für eine Therapie überhaupt abzuklären, sind den Experimenten im speziellen einige histologische Perspektiven allgemeiner Natur vorauszuschicken.

Ist die Wurzelperforation patho-histologisch grundsätzlich nach zwei Gesichtspunkten:

1. als einfaches Trauma
2. als Trauma mit Infektion

zu untersuchen,

das Trauma an und für sich

ist ursächlich von entscheidender Bedeutung. Dies ist um so mehr hervorzuheben, als die ungeheure Entwicklung der Bakteriologie allzubald dafür befangen macht, jedem pathologischen Geschehen eine Infektion als Ursache zuzumuten. Was beudetet, allein histologisch betrachtet, das Trauma der Wurzelperforation?

Vor allem trifft es die Wurzelhaut, ein zu bestimmter Funktion *differenziertes Gewebe*. Sie ist als Aufhängeapparat zusammen mit Zement und Alveolenkortikalis (Paradentium, «Zahnbett») ein Organ ähnlich einem Gelenke, anatomisch als Syndesmose bezeichnet, physiologisch ebensosehr Gelenk, indirektes Gelenk (weil ohne Muskelansatz). Und wenn selbst die Pathologie zu einem Vergleich mit den Gelenken gemahnt, es kommt in den Bezeichnungen Paradentose und Arthrose zum Ausdruck. Nicht weniger aber hält das Periodontium, als spezielles Periost, einen Vergleich mit demjenigen der Insertionsstellen von Sehnen und Bändern aus. Ähnlich bedingt hier wie dort normale und pathologische Funktion Auf- und Umbau. (Fokalinfektion, [Gelenk-]Rheumatismus; Paralleluntersuchungen an ein und demselben Individuum.)

Für die Heilung einer Perforation mißt *G. Weiser* der innern der beiden Schichten des Periodontiums wegen ihrer Eigenschaft, Zement zu bilden, besondere Bedeutung bei. Ist aber das Periodontium als Periost und Perizement Knochen und Zement auf- und abbauend, an verschiedenen Stellen und gleichzeitig oder nicht, tätig, so sind gerade diese seine elementaren, der Formerhaltung dienenden Eigenschaften dirigiert von einer andern Funktion, eben der als Aufhängeapparat des Zahnes (Druck → Zug).

Hierbei spielt noch ein Teil des «Zahnbettes», der leicht unterschätzt wird, eine Rolle; er weist wieder zum Vergleich mit den Gelenken, das ist die interzelluläre, besser interfibrilläre Flüssigkeit. In ihrem engen und hart umschlossenen Raume ist sie bei Aufnahme, Dämpfung und Verteilung des Kaudruckes funktionell beteiligt, vermittelt diesen Kaudruck aber auch den Nervenendigungen. Ist sie durch entzündliche Exsudation vermehrt, so bedarf es auch nur mehr eines geringen Kaudruckes, und er wird als Schmerz empfunden («Längerwerden» des Zahnes). Dieser aber zwingt eo ipso zur *Schonung*; damit beginnt die Therapie.

Aber ein Perforationstrauma beschränkt sich kaum auf den eigentlichen Periodontalraum, Knochen und eventuell Gingiva werden in Mitleidenschaft gezogen, bleibt ihm doch nur ein Spatium von 0,1 bis 0,2 mm *(Sieglbauer)*. Gerade in der Enge dieses Spaltraumes, ohne Ausgang nach der Körperoberfläche, scheitert die erste Intention zur Heilung einer auch noch so kleinen Wunde, d. h. freilich einer tiefen Riß-Quetschwunde. Eine übliche Wundtoilette ist hier technisch unmöglich. Manipulationen durch den Kanal zu diesem Zwecke bedeuten vielfach nichts weniger als eine Wiederholung des gesetzten Fehlgriffes, der Perforation. Gewebstrümmer inmitten gestauter, geronnener Blutmassen, die sich nicht gerade noch mit $H_2 O_2$ wegschwemmen lassen (vielleicht hilft hier Aspiration mit «Aseptor» besser), bleiben liegen, dem Säftestrom unerreichbar. Ehe sie von einem aus der Peripherie herwuchernden Abbaugewebe erfaßt und aufgeräumt werden, entstehen Nekrosen und Einschmelzungen. In einem weiteren Umkreis ist der Stoffwechsel gestört. Was also allein das reine Trauma einer Perforation auslöst, ist eine schwere, wenn auch sterile, paradentale, schlußendlich chronisch-granulierende reaktive panostitische Entzündung. Angesichts dieser Umstände sind bei der Therapie vor allem weitere mechanische Läsionen strikte zu vermeiden. Primum non nocere.

Und diese erste Forderung dient zugleich der zweiten, der nach *Sterilität*. Diese ist mit jeder weiteren Berührung der Wunde gefährdet, sofern doch in der Praxis Asepsis nur be-

grenzt möglich ist. Im übrigen finden implantierte Keime in nekrotischen Gewebsfetzen und in Sekreten, in toten Räumen gestaut, willkommenen Nährboden.

Wird erst, nicht genug an Schädigungen durch sekundärmechanisches Trauma und Infizierung, ein *medikamentöses Trauma* hinzugesetzt, dies bedeutet, nach Erkenntnis der besonderen entzündlich-reaktiven Fähigkeiten des «Zahnbettes» einerseits, der topographischen Lage und Wundform einer Perforation (tiefliegende Riß-Quetschwunde) anderseits, einen Verstoß gegen die Grundregeln der Wurzel-, wie Wundbehandlung ganz allgemein.

Dies sind demnach die *Vorbedingungen* für eine Behandlung der Wurzelperforation überhaupt:

1. Vermeidung jeder sekundären Läsion,
2. Vermeidung der Infektion,
3. Vermeidung eines medikamentösen Traumas,

also *Schonung der Wunde* durch *überlegte Beschränkung in therapeutischen Manipulationen.*

Ehe die *Untersuchung* gewagt wird, ob und inwiefern, *innerhalb dieser engen Grenzen* noch, durch Hemmung oder Förderung der entzündlichen Vorgänge ein Wundverband Einfluß auf die Heilung einer Wurzelperforation auszuüben vermag, bedarf es der Betrachtung der unbehandelten «aseptischen» wie «septischen» (infizierten) Perforation.

Euler hat zu diesem Zwecke am Hunde grundlegende Versuche angestellt. Er hat gleichnamige Hundezähne aseptisch oder septisch in der Nähe des Limbus perforiert und nach 3, 7, 14, ca. 28 und 60 bis 100 Tagen histologisch untersucht. Wiewohl die Ergebnisse von *Tierexperimenten* mit gewissen Vorbehalten auf menschliche Verhältnisse zu übertragen sind — *Euler* weist selbst darauf hin —, sind sie in großen Versuchsreihen, und zwar an ganz gesunden Zähnen, wohl nur aus dem Tierexperiment zu erfassen möglich gewesen.

Die Perforationswunde, *medikamentös* beeinflußt, haben dann *Kübler* (1934), *Stäheli* (1934) und *Ruchenstein* (1941), zur Hauptsache freilich auch nach Experimenten am Hunde, im histologischen Bilde festgehalten.

Kübler verwendete für den Verschluß: 1. Ch K M-Jodoformpaste (Walkhoffpaste Präparat I), 2. Kupferamalgam, 3. Jodoformzement, 4. Dazet-F-Strontiumpaste; *Stäheli:* Elfenbeinbolzung; *Ruchenstein:* Calxyl.

Auf die Wiedergabe der Ergebnisse dieser Autoren muß hier leider aus Gründen der Platzersparnis verzichtet werden. Um so nachdrücklicher aber wird auf deren Lektüre, vor allem derjenigen von *Euler* und *Kübler*, als Voraussetzung für die nachfolgenden Untersuchungen und — angesichts des nur schwer in Wortformen zu fassenden Zerstörungsbildes einer Wurzelperforation —, des Vergleiches wegen, hingewiesen.

II. EIGENE UNTERSUCHUNGEN

1.

Zur Untersuchungstechnik

Das Bestreben war naheliegend, zwischen «septischen» und «aseptischen» Perforationen zu unterscheiden. Zwar war *Kübler* der Meinung, das Bild der «septischen» Perforation sei genügend bekannt, und untersuchte demgemäß nur «aseptische» Perforationen. Gewiß, *Euler* hat aus dem Hundeexperiment nebst der «aseptischen» auch die «septische» Perforation im histologischen Bilde festgehalten. Aber das war die unbehandelte Perforation. Damit ist das Bild der behandelten «septischen» Perforation noch nicht bekannt. Denn zwischen Behandlung und Nichtbehandlung besteht ja gerade der Unterschied, dessen Kenntnis zur praktischen Therapie, sei es der «aseptischen», sei es der «septischen» Perforation erst berechtigt.

Hingegen scheint es verfrüht, die Therapie der «septischen» Perforation im histologischen Bilde beobachten zu wollen, ehe die der «aseptischen» genügend bekannt ist.

Insofern war es für die vorliegende Arbeit auch nicht angezeigt, zu Versuchszwecken absichtlich «septische» Perforationen zu setzen. Nach den streng aseptisch und septisch getrennten Versuchen an Tieren ist es vielmehr von Interesse,

endlich Versuche an Menschen vorzunehmen, wie sie in der Praxis tatsächlich vorkommen*.

Daß allgemein in der Praxis unter streng aseptischen Kautelen gearbeitet werde, dies wird als selbstverständlich vorausgesetzt. Aber unter möglichst einfachen, aseptischen, durch die Praxis auferzwungenen Bedingungen gesetzt, kann die «septische» von der «aseptischen» Perforation praktisch meist überhaupt nicht mit Sicherheit auseinandergehalten werden (vgl. *Zeltner*).

Selbst diesbezügliche parallele bakteriologische Untersuchungen ließen aus technischen Gründen an Genauigkeit zu wünschen übrig. Ebensowenig ist der histologische Nachweis von Leukozyten usw. allein ein Beweis für eine Infektion, erst recht nicht im Falle eines Perforationstraumas. (Chemotaktische Wirkung von Medikamenten und Zerfallsprodukten?)

Aber davon abzusehen, mit Absicht «septische» Perforationen zu setzen, bewogen noch andere Gründe; die Versuche wurden nun einmal am Menschen gewagt. Die Vorteile gegenüber dem Tierexperiment, eminent und verschiedentlich begründet, sollten ohne weiteres aus dem Folgenden klar werden und bedürfen an dieser Stelle keiner Hervorhebung. (Siehe morphologisches Ergebnis.)

Aber ebenso evident sind die Schwierigkeiten, denen dieses gewagte Unternehmen begegnete. Diese *Schwierigkeiten*, sie sind *operationstechnischer* und *psychologischer* Art, sollen zum Gelingen weiterer Untersuchungen nicht verschwiegen werden.

a) *Zur Operationstechnik*

Wenn es darauf ankam, perforierte Zähne samt zugehörigem Knochen und darüber hinaus noch mit Gingiva, wenigstens mit dem Zahnfleischrand zu gewinnen und sie histologisch verwerten zu können, so mußte die Perforation an eine bestimmte, geeignete Stelle gesetzt werden. So sehr man sich bei der üblichen Behandlung einer Wurzel vor dem Kunst-

* Wenn *Ruchenstein*, um eine Erwärmung der Gewebe zu vermeiden, die Perforation in einem Bade von Calxyllösung machte, dann sind dies kaum praktisch vorkommende Bedingungen.

fehler «Perforation» hüten muß, will man sie an bestimmter Stelle setzen, es hält schwer. Dies erfuhr schon *Euler* — erst noch im Tierversuch. Wenn er glaubte, «daß die gewollte Schaffung einer tiefsitzenden Perforation unter Erhaltung der Krone sehr einfach wäre, so erwies sich das als großer Irrtum». Denn er traf mit der Perforation meist die Nähe des Limbus. *Stäheli* und *Ruchenstein* begegneten ebensolchen Schwierigkeiten. *Kübler* (im Tierversuch), bestrebt, die Perforation so tief wie irgend möglich zu setzen, traf in den meisten Fällen das Zahnfleisch in oder unterhalb der Tasche. Dies mag zur Erklärung festgestellt sein, wenn die eigenen Experimente, erst noch am Menschen, ähnlich verliefen. Dabei war es nicht einmal das Bestreben, möglichst tief zu perforieren, sondern, aus operationstechnischen Gründen, gerade in die Nähe des Limbus, und zwar bukkal. Aber dem ist nun einmal so, es bedarf, sowohl eine Perforation zu vermeiden als sie an bestimmter Stelle zu setzen, einer ebenso zielwilligen wie verantwortlichen (gerade nur zahnärztlichen) Praktik.

Verlangt denn einerseits selbst diese simple Erwägung, daß eine Wurzelperforation eben ein Kunstfehler ist, anderseits obige Feststellung der Vorbedingungen für die Therapie schlechthin auch eine möglichst einfache Verschlußmethode, — die angewandten Verschlußmittel:

(Amalgam ausgenommen)
Jodoformpaste nach Walkhoff (Präp. I),
Elfenbein + Harzlösung nach *O. Müller*,
Vaselinöl-Guttapercha + Jodoform nach *Vest*
und Kombinationen,

haben, abgesehen von dem der *Reizlosigkeit*, auch diesen Nenner gemeinsam: *leichte Applizierbarkeit* durch Einrotieren mittels Lentulo. Um aber auch auf die Feinheit der Einführbarkeit Rückschlüsse gewinnen zu können, wurden diese Mittel grundsätzlich entweder durch den Wurzelkanal allein, also indirekt, oder durch den Perforationskanal an die Perforationsstelle direkt hinanrotiert.

Die *Entnahme* für die Histologie verwertbarer Perfora-

tionspräparate vom lebenden Menschen dürfte sich auf folgende Möglichkeiten beschränken:

1. *Perforation an der Wurzelbifurkationsstelle*

und nachher übliche Extraktion des Zahnes. In solchen Fällen bringt die Zange sehr oft, zum Nachteil der Methode nicht immer, mit dem extrahierten Zahn auch ein Stück des interbifurkalen Septums oder doch das zugehörige Periodontium mit sich. Dazu eignen sich vor allem zur systematischen Extraktion bestimmte 6-Jahr-Molaren.

In vorliegenden Versuchen wurde zwar diese einfachste Methode nur beiläufig und mit geringem Erfolge angewandt. Die Einfachheit des Experimentes aber dürfte zu Serienversuchen (sekundärer Qualität) trotzdem verführen.

2. *Perforation in der Gegend des Apex.*

Dieses Verfahren dürfte in vielen Fällen an der Operationstechnik scheitern, weil weder Patient noch Präparat genügend geschont werden können.

Ein derart gewonnenes Präparat konnte nicht voll verwertet werden. Wurden in diesem Falle die zur Wurzelspitzenresektion üblichen Instrumente verwendet (geraden Bohrer, Trepan), mit einem Kreissägetrepan dürften, wie aus einem Beispiel *Küblers* hervorgeht, kaum bessere Resultate zu erreichen sein. So konnte *Ruchenstein* von zehn am Hunde gesetzten Perforationen nur fünf, von elf am Menschen gesetzten Perforationen sogar nur drei histologisch verwerten. (Ähnlich *Stäheli*.)

Trotzdem, auf diese Art auch das künstlich erweiterte Foramen apicale als Beitrag sowohl zum Thema der Perforation als der Wurzelbehandlung allgemein zu untersuchen, dies bleibt zu wünschen übrig.

3. *Perforation in der Nähe des Limbus alveolaris.*

Daß diese Methode die besten Erfolgsaussichten auch am Menschen habe, ließ sich schon aus den Tierexperimenten von *Euler* und *Kübler* vermuten. Die bukkale Alveolarwand, wenigstens der Frontzähne und Prämolaren, ist für eine Resektion nicht nur am besten zugänglich, sie trägt auch die klinischen Symptome der Perforation besonders erkennt-

lich zur Schau. Aber man verfällt auch da noch, in der gewiß sehr wichtigen Absicht, den Patienten so weit wie irgend möglich zu schonen, leicht dem Fehler, die Resektion in zu engem Rahmen vorzunehmen. Die Lage der Perforation ist ohnehin meist nur annähernd bekannt — trotz Röntgenbild, ein Umstand, der dann auch die Treffsicherheit des histologischen Schnittes erschwert. (Diese Erschwerung bezeugen auch *Stäheli* und *Ruchenstein*.) Mögen mesial und distal Nachbarzähne der Resektion eine Grenze bieten, apikalwärts sollte sie in keinem Falle weniger als 1 cm über den Gingivalrand reichen. Daß die zugehörige Schleimhautdecke, vor allem die Zahnfleischtasche, für das Präparat außerordentlich wichtig ist, wird aus der Betrachtung des histologischen Bildes offenbar. Selbstverständlich sind alle diese Teile, Zahn, Alveolarknochen und Gingiva, als ein einziges Stück auszuheben.

Ist also das Präparat gewonnen, so bedarf die zurückgebliebene *Operationswunde* noch besonderer Pflege. Kann man sie nicht wie eine gewöhnliche Extraktionswunde sich selbst überlassen, ihre Überdeckung mit schützender Schleimhaut ist, da diese bis zum Knochenrande, gegebenenfalls nicht ganz so weit, mit dem Präparat entfernt wird, nicht ohne weiteres möglich. Und doch läßt sich der Defekt wenigstens teilweise mittels Situationsnähten, bisweilen auch erst nach einem kleinen Entspannungsschnitt mesial oder distal vom (bukkalen) Operationsfeld, mit Schleimhaut überziehen. Noch besser ist es, den Limbus des palatinalen, bzw. lingualen Anteils der Alveole ebensoweit abzutragen, als er nach Extraktion ohnehin der Resorption anheimfallen dürfte. Dadurch wird auch diese Schleimhautpartie für eine bequeme Situationsnaht mobil. Endlich diene zur Versorgung solcher nicht restlos verschließbarer Wunde eine Wundsalbe, wie z. B. Unguentolan (Löhrsche Salbe).

b) *Der Patient*

Trafen ebensolche technische Schwierigkeiten erst recht die sich dem Experimente unterzogenen Patienten, der Umstand, daß das Einvernehmen mit ihnen über den operativen Eingriff hinaus ein vorzügliches blieb, stellt die Richtigkeit der an ihnen geübten *Behandlungstaktik* unter Beweis. Weit entfernt, ein psychologisches Rezept entwerfen zu wollen, der Wesenszug jener Taktik in der Auswahl vorerst wie dann auch in der Behandlung der Patienten lag nebst einer gebührenden *Achtung* vor der sich freimütig dem

Experimente fügenden Person in einer zum vornherein gerade nur *wahren* Unterrichtung des Patienten sowohl über Verfahren wie über (wissenschaftliche und praktische) Bedeutung der Untersuchungen. Dies aber ist über die Perforationsversuche hinaus von Bedeutung.

Aber auch die Tatsache ist damit verbürgt, daß sich derartige Untersuchungen am Menschen entgegen einem üblichen negativen Vorurteil überhaupt (systematisch, nicht nur gelegentlich) verwirklichen lassen. Diese Feststellung hinwieder begegnet willkommen der berechtigten Forderung, nach experimentellen Perforationen nicht nur, sondern auch *Wurzelbehandlungen* oder besser *Wurzelhautbehandlungen* allgemein (Paradentose inbegriffen) sich nicht mit der *histologischen* Untersuchung allein des aus seiner Umgebung herausgerissenen Zahnes, sondern erst des *Zahnes mitsamt seiner Umgebung als Ganzes* zu begnügen.

2.

Die histologischen Befunde der Perforationsstellen

Ist in den nachfolgenden Befunden weniger das rein zellulär-pathologische Bild betrachtet, nicht weil dessen Bedeutung etwa verkannt wurde, es würde, im Wurzelbehandlungsproblem zur Genüge erläutert und nun nichts Neues, eine unnötige Wiederholung bedeuten. Vielmehr hat innerhalb der Zahnbetterkrankungen im allgemeinen die *Neugestaltung* eines durch eine Perforation plötzlich seiner *Form verlustig* gewordenen *differenzierten Gewebsbezirkes* Anspruch auf eine spezielle Untersuchung. Doch dies hält schwer, ein aus Trümmern sich entwickelndes Gebilde wohlgeformt in sprachlichen Rahmen zu fassen. Hier die Versuche:

1.

+1 E. M., Frau, 34jährig. 7 3 1 +1 3 7 / 5 4 3 2 1–1 2 3. Vor 12 Jahren letzte Behandlung. Keine Zahnpflege.

Anamnese:

Status vor Behandlung: Leichte Lockerung, Stiftinlay, Wurzelbehandlung vor zwölf Jahren; Rö.: Periapikaler ostitischer Fokus («Granulom»).

Behandlung vor der Perforation: Jodoformpaste (Walkhoff Pr. I) in Wurzelkanal. Rö. Nach 4 Tagen Kanalerweiterung bis durchgängig; Jodoform (Wh. I) bis ins «Granulom». 6 Tage später:

Perforation (2. III.). Lage: Bukkal (-distal), Limbusnähe angestrebt.

Verschlußmaterial und -methode: Jodoformpaste (Wh. I) *in* die Perforation rotiert und leicht nachgepreßt; Zement, Amalgam. Rö.: Perforation in Taschenboden.

Begleitsymptome: Keine Blutung, Schmerz beim Perforieren.

Klinischer Verlauf: Symptomlos.

Versuchsdauer: 23 Tage. Rö.: O. B., Resektion (25.III.).

Histologie:

Lageübersicht: Perforation trifft das Paradentium an der Schmelz-/Zement-Grenze (statt Limbus alv.). Oberste schräge Bandfasern zerstört, dadurch weniger eigentliches Periodontium als subgingivales Bindegewebe in Wucherung und Granulationsbildung. — *Lagebeziehung des Verschlußmaterials* (Jodoformpaste): Wurzeloberfläche fast (noch?) erreicht, dort vermengt mit Blut; nun, da zum Teil resorbiert, vom einwuchernden Granulationsgewebe zentral durch Hohlraum getrennt; wandständig zum Teil noch Kontakt. — *Reaktion der paradentalen Gewebsformen:* Das innere Saumepithel ist mitverletzt, zeigt nur geringe Senkung, erreicht die Oberfläche der gegen die Perforation gewölbten Granulationen, netzartige Zapfen tiefer senkend. Das äußere Saumepithel schickt Zapfen und Stränge in die Tiefe. Das darunter gelegene subepitheliale Bindegewebe ist hier (im Gegensatz zu tieferen Perforationsstellen) gelockert, an die Perforationsstelle gewuchert und endet daselbst als Granulationsgewebe mit stark erweiterten, prallgefüllten Gefäßen (Resorption). Dichte lympho- und plasmozytäre Infiltration des (verbreiterten?) subepithelialen Stromas.

Vereinzelte Zementreste bis in Nähe des Limbus alv. (ohne Fremdkörperreiz), offenbar durch Zugwirkung der gingivozervikalen Fasern dorthin gelangt.

Das eigentliche Periodont kaum direkt an der Entzündung beteiligt (wohl indirekt, Blutversorgung!).

Limbus alveolaris: Zahnwärts durch Sharpeysche Fasern funktionell beansprucht, Apposition; gegen das submuköse Stroma geringe Resorption.

Nebenbefunde: «Epithel», adhärente Zementikel (siehe Sonderbefunde).

Epikrise:

Perforation klinisch und röntgenologisch kaum erfaßbar (keine subj. Symptome), mündet nach histologischem Bilde in entzündlich vertiefte Tasche.

Jodoformpaste in solcher Lage als definitives Verschlußmittel ungeeignet, obschon Reaktion des eigentlichen periodontalen Bindegewebes relativ günstig; Perforation durch Senkung des Epithels aus dem Periodontalraum ausgebordet, das Periodont geschützt. Hingegen offener Infektionsweg zum Wurzelkanal.

2.

3 + (E. M., siehe oben +1).

Anamnese.

Status vor Behandlung: Gangrän. Rö.: Periapikaler ostitischer Fokus.

Behandlung vor der Perforation: 2. II. Asphalin in Kammer. 3. II. Asphalin in Wurzelkanal.

Perforation (16. II.).

Lage: Disto-bukkal, 3—4 mm apikal vom Limbus alv.

Verschlußmaterial und -methode: Jodoform-Vaselinöl-Guttapercha, warmplastisch und unter aseptischen Kautelen in den Perforations- und zugleich in den Wurzelkanal rotiert. Zement, Amalgam. Rö.: Negativ (hingegen «Granulom» der Spitze deutlicher).

Begleitsymptome: Mäßige Blutung, Schmerz nur beim Perforieren.

Klinischer Verlauf: Folgende Tage kein Spontan-Schmerz, dagegen Klopfempfindlichkeit; kleine begrenzte druckempfindliche Schwellung (3—5 mm) mit Rötung. 5. Tag: Schmerzen; Sollux-Bestrahlung (Resorption!). 22. Tag: Druck auf Perforationsstelle noch spürbar. 37. Tag: Ganz leichte Rötung der Gingiva an Perforationsstelle.

Versuchsdauer: 44 Tage; kaum wahrnehmbare kl. umschriebene Rötung. Resektion (1. IV.). Rö.

Histologie:

Lageübersicht: Perforationsstelle knapp 5 mm vom Limbus alv. entfernt. Knöcherne Alveolenwand auf P.-Stelle ca. 4 mm weit eröffnet und ersetzt durch Granulationsgewebe; darüber Gingiva. — *Lagebeziehung des Verschlußmaterials* (Jodoform-Vaselinöl-Guttapercha *in* den P.-Kanal rotiert): Wurzeloberfläche nicht (mehr?) ganz erreicht, kommt ihr das Material zervikalwärts näher als apikalwärts (fast 1 mm); nun folgende anscheinend (degenerativ, passiv) verkalkte Barriere (Rest des Blutkoagulums?) mit dem Granulationsgewebe im Randgebiet enger verbunden als in der Mitte (kl. Hohlräume).

Reaktion der paradentalen Gewebsformen. Die die Perforationsstelle abschließende Barriere geht unmittelbar in das ihr vorliegende stark lympho- und plasmozytär infiltrierte Gewebe über. Nur teilweise liegen vermittelnd platte epitheloide Stränge dazwischen. Diese epithelartigen Zellen gehen auch als feste oder luminöse Stränge («Einkesselung») gegen die Tiefe der Granulationen. Ein von gleichen Zellen begrenzter Hohlraum liegt zwischen der eigentlichen Granulationsmasse und dem an sich unbeteiligten subgingivalen Stroma. Der entzündliche Prozeß spielt sich also zwischen diesem und dem Zement als eine Reaktion von Periodont und Knochen (-mark!) ab.

Während um die Perforation im radiären Umkreis von ca. 2 mm kein alveolarer Knochen mehr ist, bleibt das Periodont, wenn auch verschmälert, mit dem Zement bis zur Perforationskante erhalten. Dort selbst bildet das oben beschriebene Keimgewebe unmittelbare Fortsetzung.

Das Zement verrät in diesem Zusammenhang apikalwärts (weniger auch zervikalwärts) von der P., an kleinster Stelle von Granulations- (Reparations-) Gewebe statt von Periodont bedeckt, minimalen Umbau. Nach Resorption im Zusammenhang mit Granulationsgewebe zuerst zellhaltige, schichtlose Zementapposition, in der Lücke darüber schichtweise zellose (vgl. klin. Verlauf). — Am verbogenen Zementende wird die Elastizität des Zementes anschaulich.

Der Knochen, in diesem Abschnitt fast ausschließlich kompakt, ist vom Granulationsgewebe durch eine vom Periodont zum subgingivalen Stroma führende faserreiche Bgw.-Brücke deutlich getrennt. (Druckwirkung zu Beginn der Entzündung. Vgl. klin. Verlauf, Schmerzen!) Die marginal noch vorhandene Knochenlamelle läßt in Richtung auf die Perforation (Zugwirkung) Knochenapposition erkennen. Zum Teil, in einer Marknische, Anbau durch geordnete Osteoblasten, hingegen am Ende der sie umgebenden Schenkel Verkalkung der Fasern.

An andern periodontalen Knochenstellen finden sich Resorptions-

lakunen, besonders in der Gegend des Limbus alv. und darunter (Periodontalraum hier verbreitert).

Der zugehörige Limbus gingivae (siehe Sonderbefunde) weist sehr starke kleinzellige Infiltration auf, jedoch nur unter dem innern Saumepithel. Das subgingivale Stroma selbst ist also nicht beteiligt. Entsprechend ist nur das innere Saumepithel in das angrenzende marginale Bindegewebe hineingewuchert. Damit geht eine vermehrte Abschuppung des Epithels einher. Mit einer solchen verhornten Schuppe ist das Schmelzoberhäutchen noch mit der Schmelzgrenze und etwas darüber hinunter in Verbindung. (Offenbar hat die der Perforation vorausgehende Senkung des Epithels hier Halt gemacht.) Erst darunter, also entlang dem Zement, ist das Epithel vom Zahne abgehoben. Die Tasche vertieft und verbreitert sich also unterhalb der Schmelz-/Zement-Grenze nischenförmig (zirkulär). Mit der marginalen Parodontitis dürften, abgesehen von Belastungsänderungen durch die Perforation, die stellenweisen Resorptionen am Limbus (horizontal) und darunter (vertikal) zu erklären sein.

Nebenbefunde: Der periapikale ostitische Fokus ist durch normales Periodont und z. T. sogar durch Knochenlamelle vom Apex getrennt. (Ausbuchtung in Knochenspongiosa. Sekundäres Zement. Vgl. dazu die am Schlusse gezogenen Rückschlüsse auf Untersuchungsmethoden nach Extraktionen.)

Epikrise:

In Anbetracht einer vor der Perforation nur ungenügend behandelten Pulpagangrän darf angenommen werden, daß beim Perforieren (trotz aseptischer Vorkehrungen) infizierter Bohrstaub in das Periodontium geschafft wurde. Das histologische Bild weist im Keimgewebe dies doppelte Geschehen auf: 1. «epitheliale» Begrenzung eines kleinen, offenbar stark infizierten nekrotischen Bezirkes und seine Abstoßung in Richtung auf die oberflächliche, bereits hyperämisierte Gingiva (Zellvermehrung und pralle Füllung der Gefäße; klin. Bild); 2. regenerative Entzündung im Anschluß an die Perforationsstelle (Zementapposition in den wenigen Lakunen). Bemerkenswert ist die Feststellung, daß noch faserreiches Periodont in dünner Lage, das Zement vor zellreichem Keimgewebe und damit offenbar vor Resorption schützend, bis zur Perforationskante verläuft. Zweifellos wäre bei einer Extraktion des Zahnes dieses Periodontium am Zahne, das eigentliche reaktive Keimgewebe aber in der Alveole haften geblieben.

Dieser Umstand, in Parallele mit dem negativen Röntgen- (und klinischen) Befund, deutet darauf hin, wie leicht auf Grund einer histologischen Untersuchung eines bloß extrahierten Zahnes im Wurzelbehandlungsproblem Fehlschlüsse gezogen werden können. Der Zufallsbefund am Apex (teils von der Wurzel separierter periapikaler ostitischer Fokus [«Granulom»]) entspricht dem Sinne dieser Deutung. Perforationsstelle wie Apex können bereits vernarbt sein (+ Sek.-Zement), während ein weiterer Bezirk noch infiltriert bleibt. — Auch der hier ziemlich kompakte Knochenrand ist vor den Granulationen durch faserreiches Bindegewebe geschützt, während in andern, noch folgenden Präparaten, besonders am Limbus alv., gewisse Zusammenhänge zwischen eröffneten Markräumen und dem Keimgewebe festzustellen sind. Kann der Druck akut-entzündlicher Reaktion gingivalwärts nicht ausweichen, dann degeneriert das betroffene Markgewebe faserig. (Siehe auch Therapie.)

3.

1 + (E. M.). Wie sich erst aus dem histologischen Bilde ergab, blieb ein an diesem Zahne angestrebter Perforationsversuch um die Breite einer ebensodicken Dentin- wie Zementwand vor Erreichung des Periodontalraumes stehen. Dadurch aber wurde ein interessanter Zufallsbefund am Zement vor Zerstörung bewahrt. (Darüber siehe Sonderbefunde.)

4.

+3 (E. M., wie oben).

Anamnese:

12jährige Wurzelfüllung, wird apikalwärts belassen. Rö.: O. B.

Perforation:

Lage: Disto-bukkal, zervikales Drittel.

Verschlußmaterial und -methode: Elfenbein (nach *O. Müller*), aseptisch *in* den Perforationskanal rotiert. Zement, Amalgam. Rö. deutet Perforation an.

Begleitsymptome: Schmerz nur im Augenblicke des Perforierens. Blutung am geröteten Bohrstaub feststellbar.

Klinischer Verlauf: 2. Tag nach Perforation: etwas Druckempfindlichkeit; 4. Tag: empfindliche kleine umschriebene Schwellung; Perihel: 4 Min.; 7. Tag: weder spontan- noch klopfempfindlich, hingegen noch Schwellung; Perihel: 5 Min.; 14. Tag: Solluxbestrahlung (gelegentlich anderer Perforation); 32. Tag: keine Änderung.

Versuchsdauer: 47 Tage. Die kaum gerötete kleine umschriebene Schwellung noch erhalten (Rö.). Resektion (25. III.).

Histologie:

Lage: Perforation traf den Limbus alv. — *Lagebeziehung des Verschlußmaterials* (Elfenbeinpulver [nach *O. M.*], in Perforationskanal rotiert): Dessen Ende, ca. 2 mm von der Perforationsöffnung entfernt, ist in der Mitte konkav gewölbt. Bis auf den halben Weg des Perforationskanals ist ihm das Granulationsgewebe, seinerseits konkav, entgegengewuchert. Also liegt zwischen beiden ein rundlicher Hohlraum von ca. 1 mm Durchmesser. Aus der Form dieses Hohlraumes dürfte zu entnehmen sein, daß er mit klarem Sekret gefüllt war.

Die äußersten Elfenbeinschollen sind mit totem Zellinfiltrat zu einer abschließenden Barriere zusammenverbacken. Mit einer ähnlichen Barriere begrenzt das gegenüberliegende Granulationsgewebe den Hohlraum, nur ist dort das Mengenverhältnis der beiden Bestandteile ein umgekehrtes. Auf jeden Fall ist daraus ersichtlich, daß irgendwelche Beziehung zwischen Verschlußmaterial und Granulationsgewebe bestanden haben muß. Daß anfänglich ein direkter Kontakt (mit Auflösung von Elfenbeinschollen und Retraktion des Granulationsgewebes) zwischen beiden stattgehabt hätte, ist ganz unwahrscheinlich. Entweder ist ein zwischenliegendes Blutgerinnsel der Verflüssigung verfallen oder es bestand von Anfang an eine starke Sekretion. Dahin deutet auch das sporadische Vorfinden von Elfenbeinschollen im entfernteren Granulationsgewebe.

Die oben erwähnte Barriere erscheint passiv (degenerativ) verkalkt. Ganz allmählich und mit prall gefüllten zartwandigen Gefäßen durchsetzt ist ihr Übergang zum Granulationsgewebe.

Dieses zeigt in seiner Gesamtheit eine Unterteilung in einen *innern* (= paradentalen) und einen *äußern* (= gingivalen) Anteil (siehe Sonderbefunde); diese Teilung unternehmen bindegewebige Faserzüge vom (gekürzten) Limbus alv. hinauf zum über der Perforationsöffnung spitz auslaufenden Zement und seinem Periodontium. Durch einen Engpaß sind die beiden Anteile des Granulationsgewebes miteinander (noch) verbunden.

Der erwähnte *innere* Anteil des sogenannten Granulationsgewebes erweist sich einesteils durch sein mehr und weniger infiltriertes, markähnliches Gewebe, andernteils durch die Richtung der dieses unterteilenden zarten Gewebsstränge als erweiterter Periodontal- und Markraum. Während nämlich am Limbus alv. gingivalwärts ein Knochenschenkel (Außenkortikalis) erhalten blieb, ist der parallele periodontale (Innenkortikalis) aufgelöst, wodurch ein vordem erweiterter limbaler Markraum mit dem Periodont konfluiert (Vergleich dieses Bildes mit dem des unter 1 + [E. M.] noch zu betrachtenden Schrägbandes und des darunterliegenden Winkelraumes [Band, Zement, Limbus].)

Das Gewebe dieses Markraumes also mit seinen Kapillarschlingen und dem zarten perivaskulären Gewebe, als ganzes einem dem Limbus aufsitzenden Markgewebe vergleichbar, setzt sich, durch die oben erwähnten schrägen Faserzüge geschützt, in den Perforationskanal fort. In diesem weiten Raum ist das Parenchym maschig aufgebaut und durch epithelähnliche Stränge in ovoide Bezirke eingeteilt. (Darüber in den Sonderbefunden mehr.)

Während in dem eben besprochenen innern Anteil des Granulationsgewebes bereits die Gefäße selber samt perivaskulärem Gewebe organisierend am Werke sind, bietet der *äußere*, gingivale Anteil noch das Bild einer defensiven, in Richtung auf die Schleimhaut eliminierenden Entzündung. Sie ist von sehr starker und vorwiegend kleinzelliger Infiltration beherrscht. An der engen Übergangsstelle wird eine letzte Ausbuchtung des äußern Teiles vom innern ovoid abgeriegelt (Druck im äußern Anteil). Hier sind einige kleine Einschmelzungen. Eine Unterteilung in kleinere Bezirke, wie im innern Anteil, ist hier nicht zustandegekommen. Dazu sind nur an der äußern Oberfläche (gingivale Gefäßversorgung, Endothel!) Anfänge festzustellen. Ein einziger großer Hohlraum hat sich hier unter Einschmelzung gebildet. Er liegt inmitten versprengter Elfenbein- (Dentin- und Zement-) Schollen, die (als Fremdkörper) an die äußerste Oberfläche hinausgeschwemmt wurden. Der weitere Schub solcher Schollen durch das Epithel an die Oberfläche der Gingiva läßt sich in verschiedenen Phasen verfolgen. («Epithel», siehe Sonderbefunde.) — Resorption ist mit Ausnahme einer kleinen Stelle am Dentin (innerhalb des Perforationskanals) nicht festzustellen. Bemerkenswert ist, daß der spitz auslaufende Zementrand der Perforationsöffnung keiner Resorption verfällt. Das Zement zeigt in einzelnen Schnitten (also nicht regelmäßig zirkulär) in seinem zervikalen Randgebiet, genau so weit, als es vom innern Saumepithel überwuchert wird, eine Verschmälerung. Frage: Ist dies der Ausdruck einer mit der Epithelsenkung eintretenden Ernährungsstörung oder ein Zeichen dafür, daß sich das Epithel schon zu einer Zeit so weit senkte, daß eine spätere Zementverdickung (bei funktionellem Mehranspruch) nur unterhalb zustandekommen konnte? (Siehe auch 5– P. W.)

Das Schmelzoberhäutchen, vom Zementrand weiter als Zementober-

häutchen, ist nur gerade oberhalb der Perforationsstelle durch Taschenbildung vom Epithel bis fast zum untersten Epithelansatz am Zement getrennt. Sitzt aber an andern Stellen das Schmelzoberhäutchen gerade am obersten Zementrand noch fest, darüber die Tasche mehr oder weniger tief, darunter ist es wieder getrennt vom Zement. (Zur Erklärung siehe Sonderbefunde.) Unter dem mäßig wuchernden innern Saumepithel begrenzte Infiltration.

Epikrise:

Ein schwerwiegender chronisch entzündlicher Vorgang hat sich klinisch nur geringfügig geäußert. Ist man, klinisch betrachtet, geneigt, eine chronische Entzündung als ruhend zu bezeichnen, im patho-histologischen Bilde kommt eine wohlorganisierte, konstant fortschreitende defensiv- (eliminierende) und regenerativ-entzündliche Funktion zum Ausdruck. Das Bild vermittelt deutlich den Eindruck, als ob unter Schonung des innern regenerativen Anteils der Entzündung eine äußerst feine oberflächliche Inzision in der äußern, defensiv-eliminierenden Entzündung entlastend mitzuwirken vermöchte.

Elfenbeinpulver als Verschlußmaterial zervikalwärts vom Limbus alv. erscheint ungeeignet. Es hat aber auch nicht die Perforationsöffnung erreicht. Hohlraum. Einzelne Schollen wurden wie Fremdkörper beseitigt, was aber auch aus dem zu Anfang stark defensiven Charakter der Entzündung begreiflich ist. — Kommt schließlich im allzu zögernden Heilablauf (statt Bindegewebe) Epithel als Heilgewebe vor die Perforation zu liegen, so müßte hier ein solider Verschluß besser dienen.

5.

+7 (E. M., wie oben).

Anamnese:

Status vor Behandlung (Rö.): tiefliegende Amalgamfüllung.

Behandlung vor der Perforation: Nerv-Arsen-Einlage; Rivanol-Einlage; nach zehn Tagen hohe Amputation und

Perforation (13. II.)

Lage: Bifurkation angestrebt.

Verschluß: Sehr weiches Silber-Amalgam aseptisch und unter geringstem Druck an die Perforation gebracht. Rö.: Perforation?

Begleitsymptom: Blutung.

Klinischer Verlauf: Nach 3 Tagen und weiterhin O. B.; nach 22 Tagen und weiterhin spontane Schmerzen.

Versuchsdauer: 40 Tage. Rö. gibt keinen Aufschluß. Extraktion, nicht Resektion (25. III.).

Histologie:

Knochen und Wurzelhaut, vielmehr dessen Ersatz, Granulationsgewebe aus der Umgebung der Perforation, waren, wie nach Extraktion zu erwarten war, mikroskopisch nicht verwertbar. Hingegen genügte *der makroskopische Befund* zur Erklärung des schmerzhaften klinischen Verlaufes. Denn das erhärtete Amalgam überragte als ca. 1½ mm langer Zapfen die seitliche (also nicht, wie angenommen, interbifurkale) Wurzeloberfläche. Derbe Bindegewebsfetzen waren in der Umgebung der Perforation erkenntlich. Der Zahn zeigte dann, nach Entfernung des Amalgams trotzdem histologisch untersucht, folgendes Bild: Lage der Perforation: ca. 2 mm unter-

halb vom zervikalen Zementrand. Etwa 2 mm unterhalb der Perforation ist das Periodont etwa rechtwinklig vom Zement abgehoben. Daraus dürfte die Größe des Entzündungsherdes zu erkennen sein. Apikalwärts davon (und besonders in der schmalen Bifurkation) sind die Wurzeln durch vielschichtiges Sek.-Zement enorm verdickt. Diese Hyperzementose dürfte, wenigstens zum größten Teil, schon vor der Perforation bestanden haben. — Die Eingänge in die Wurzelkanäle waren schon vor der Perforation obliteriert, daher der vermeintliche Versuch, in die Bifurkation zu perforieren. — Viele interstitielle und freie «Zementikel» in der Gegend der Bifurkation. («Epithel», siehe Sonderbefunde.)

Epikrise:

Mit auch sehr weichem Amalgam ist ein glatter Abschluß der Wurzeloberfläche nicht erreichbar. Wirkung wie überstehende Amalgamfüllung!

6.

7 + (E. M.). Dieser sechste Zahn derselben Patientin konnte nach Extraktion mit der Zange, was die versuchte Perforation betrifft, histologisch nicht verwertet werden. (Hingegen über «Epithel» siehe Sonderbefunde.)

7.

5– (P. W., Frau, 25jährig. 5 4 3 2 1–1 2 3 4).

Anamnese:

Status vor Behandlung der Perforation: Tiefe Karies; As-Einlage; Exstirpation, Elfenbein-Wurzelfüllung (x), Zement; Rö.: O. B.; Periodontitis nach Wurzelbehandlung, Sollux-Bestrahlung; nach 4 Monaten Wurzelfüllung erneuert; Rö. (xx); nach 10 Tagen wieder Periodontitis; trotzdem nun:

Perforation (23.VI.).

Lage: Bukko-distal, ca. 4 mm unterhalb Limbus gingivae vermutlich.

Verschlußmaterial und -methode: Jodoform-Vaselinöl-Guttapercha, warmplastisch mit Lentulo in die Perforation rotiert und im Erhärten leicht nachgepreßt.

Keine klinische Begleitsymptome (Rö.).

Klinischer Verlauf:

2 bis 3 Tage subjektives Druck-, Schwellungsgefühl (xx); nachher O. B.; Periodontitis, die vor der Perforation hartnäckig anhielt, verschwand also damit (xxx).

Versuchsdauer: 34 Tage. Klinisch symptomlos (Rö.). Resektion (27. VII.); die genaue Stelle der Perforation war nicht bekannt, sie wurde jedenfalls ziemlich tiefliegend vermutet. Dies und die Nähe des Foramen mentale bewogen dazu, die Schleimhaut aufzuklappen, statt sie ins Präparat einzubeziehen. Diese wohlgemeinte Vorsicht wurde alsbald mit einer Enttäuschung beglichen. Denn die Perforationsstelle lag gerade über dem Limbus alv. zur Schau.

Histologie:

Das Bild dieser Perforation ist, soweit es durch die Resektion nicht zerstört wurde, einem von *Kübler* veröffentlichten ähnlich (6. Hund, 3 Monate). Zwar wurde durch das Abheben der Schleimhaut der größte Teil des Reparationsgewebes über der Perforationsstelle zerstört, aber das Periodont mündet ohne Entzündungserscheinung breit in diesen Raum, nach außen

begrenzt von kühn geschwungener neugebildeter Knochenlamelle. Auf deren leider zerstörte Fortsetzung läßt sich nur noch aus Bruchstücken schließen.

Die Perforationsstelle liegt etwa 1 bis 2 mm unterhalb des Schmelzzementrandes. In einigen Schnitten ist die Senkung des Epithels bis über die Schmelzgrenze hinunter zu beobachten. Annähernd so weit als das Epithel reicht, ist (wie bei +3 E. M.) das Zement verschmälert. Auf der Vergleichsseite (ling.) ist dies nicht der Fall. — Ein am Limbus stark erweiterter, doch gefäßreicher Markraum verrät wieder verengenden Anbau.

Weder Zement noch Dentin zeigen in der Umgebung der Perforation Veränderungen. Hingegen fanden an der apikalen Wurzelhälfte, vorwiegend auf der Perforationsseite, nach regelmäßigem, schichtweisem, zellosem Anbau (x), stellenweise bis tief ins Dentin hinein wieder Resorptionen (xx) statt. Diese Stellen sind nun fast vollständig durch zellreiches knochenähnliches Sek.-Zement (xxx) aufgefüllt. (Vergleiche Anamnese [x, xx] und klinischer Verlauf [xxx].)

Epikrise:

Der Perforation vorausgegangen: Hartnäckige Periodontitis mit starker Resorption, dann lamelläre Apposition (Ruhe) und neuerliche Resorption. Mit dem Setzen der Perforation (quasi «Therapie», Linderung der physikalischen Begleiterscheinung der periodontalen Entzündung) verschwand die Periodontitis (klin.-subj.). Bildung zellhaltigen Zementes in den Lakunen. — Anscheinend gute Heilungstendenz der Perforation. (Jodoform-Vaselinöl-Guttapercha warmplastisch in den Perforationskanal rotiert und nach kurzer Erkaltung leicht nachgepreßt.)

8.

5– (L. K., 18jähriges Fräulein).

Anamnese:

Status vor Behandlung: Nach früherer Extraktion des 6– ist durch Distalwanderung eine Lücke zwischen 4 und 5 entstanden; 5 (Rö.) nach mesial gekippt; tiefe Karies, Gangrän, großer periapikaler Herd.

Behandlung vor der Perforation: Asphalin (3 Tage), Reinigung mit Pulpolyt und H_2O_2; Asphalin (12 Tage), Asphalin (10 Tage); Kanalerweiterung, Pulpolyt, H_2O_2; Jodoformpaste (Wh. I) (10 Tage), Rö.; Jodoformpaste ergänzt (15 Tage).

Perforation (11. IV.).

Lage: (Mesio-) bukkal; Wurzelmitte.

Verschlußmaterial und -methode: Jodoformpaste nur in den Wurzelkanal rotiert!

Klinische Begleitsymptome: Schmerz nur beim Perforieren. Blutung kaum feststellbar. Rö. nicht aufschlußreich.

Klinischer Verlauf: Nach einem Tage: geringe Nachschmerzen; nach drei Tagen: wegen etwas Schmerzen bei geringer Schwellung Sollux-Bestrahlung, weiterhin symptomlos.

Versuchsdauer: 70 Tage. Status bei Resektion (20. VI.), Rö.: Ostitischer Herd der Spitze stark verkleinert.

Makroskopisches Bild nach Aufklappung: Alveolarrand über der Perforationsstelle offen; diese Stelle dadurch ca. 4 mm unterhalb Limbus gingivae erkenntlich. Jodoformpastenrest (obschon nur in Wurzelkanal

rotiert) sichtbar. — Der apikal von der Perforation gelegene Alveolarknochen wurde nicht reseziert (Foramen mentale!).

Histologie:

Perforationsstelle ca. 1 mm unterhalb Limbus alv.

Lagebeziehung vom Keimgewebe zum Verschlußmaterial nicht durchwegs einheitlich. Bei der Resektion traten Reste vom Füllmaterial zutage, im histologischen Bild ist solches trotzdem nur stellenweise, wandständig, bis knapp zur Öffnung, einen unregelmäßigen Hohlraum einschließend, anzutreffen. Es ist anzunehmen, daß das bloß in den Wurzelkanal rotierte Material bis zur Perforationsöffnung, sogar darüber hinaus, reichte und dann resorbiert wurde. Das Granulationsgewebe wucherte in das freiwerdende Lumen hinein. Jenseits des Hohlraumes sind da und dort Gewebsfetzen und Blutreste mit der Paste vermengt. — (Während sich das Füllmaterial in der Umgebung des Granulationsgewebes und des Hohlraumes blau färbte, zeigt es weiter entfernt Übergangsfarben von Blau bis Rot, ähnlich dem Dentin. Dieser Farbe sind auch die vielen erweiterten prallen Gefäße am Ende des in das Kanallumen ragenden Keimgewebes (mit der Resorption chemische Veränderungen. Thrombosierung? Verkalkung? Hyalin? Stase? Vgl. «Zementikel».). Aber nur wandständig um den Hohlraum herum besteht enger Kontakt des kapillarreichen Pfropfes mit dem Material. (Ob der Inhalt des Hohlraumes verflüssigtes Füllmaterial oder Wundsekret, d. h. anfänglich materialgesättigtes, später verdünntes Sekret?)

Der Granulationspfropf ist (70 Tage) nur noch ganz schwach und vorwiegend plasmozytär infiltriert. Die Infiltration schwindet mehr und schließlich ganz nach außen. Außerhalb der Perforationsöffnung wird dieses Keimgewebe immer zarter, zellarmer und feinfaserig (Beginn der Vernarbung). Es ist in seiner Ganzheit ovoider Form, vom übrigen als Aufhängeapparat wirkenden Periodont noch begrenzt erkennbar, nicht mehr scharf. (Vergleich: +3 E. M., 47 Tage.) — Der Limbus alv. oberhalb der Perforation, an schmälster Stelle kaum 1 mm hoch, ist unverändert (oder sogar, beansprucht, in Anbau begriffen).

An der Wurzelspitze (ostitischer Herd) ist die Zementdecke sekundär verbreitert, sonst ist sie überall außerordentlich dünn (jugendliches Alter).

Genau am zervikalen Zementrande setzt rechtwinklig das Epithel an. Keine Wucherung, kaum merkliche subepitheliale Infiltration, keine Tasche.

Epikrise:

Aus einem Vergleich dieses Bildes (70 Tage) mit denen der Präparate +3 E. M. (47 Tage) und +1 E. M. (23 Tage) läßt sich auf eine auch dort angestrebte bestmögliche Entwicklung, spätere Vernarbung, schließen.

Eine Gangränbehandlung ging der Perforation zwar voraus, aber es darf trotzdem kaum angenommen werden, daß die durchbohrten Dentinkanälchen keimfrei waren. Günstige Reaktion auf Jodoformpaste als *reizloses Antiseptikum*. Für seine leichte Einführbarkeit zeugt der Umstand, daß es, obschon nur in den Wurzelkanal rotiert, die äußere Perforationsöffnung erreichte. Hingegen scheint Jodoformpaste als *definitives Verschlußmittel* an dieser Stelle, weil kanalwärts resorbiert und dem Keimgewebe blindlings Wucherung gestattend, kaum zu genügen. — Entgegen allen anderen Präparaten setzt hier das innere Saumepithel ohne irgendwelche entzündliche Infiltration oder Wucherung fast rechtwinklig und genau an der Schmelzzementgrenze an. (Siehe Sonderbefunde.)

9.

.+3 (L. J., 42jähriges Fräulein. Periapikale ostitische Herde an mehreren wurzelbehandelten Zähnen; gepflegter Mund).

Anamnese:

Status vor Behandlung: Rö.: Periapikaler Herd; Stiftinlay.

Behandlung vor der Perforation: Asphalin (7 Tage), Rivanol (14 Tage), Jodoformpaste (Wh. I).

Perforation

(unabsichtlich von dritter Seite gesetzt) wurde erst nach 80 Tagen an Hand eines Röntgenbildes erkannt. (Deviation des Kanallumens.)

Lage: Distal, apikales Drittel.

Verschluß damals (interim): Jodoformpaste an Watte (!).

Klinischer Verlauf: Nach ein paar Tagen Schwellung mit Rötung (Rö.); 20 Tage nach Einlage: Fistel in Bildung begriffen. — Therapie: Kleine *Inzision*. — Verlauf: Kontrolle nach 12 Tagen: Gingiva normal, symptomlos. Jodoformwattebausch (!) entfernt und *Verschluß endgültig* (12 Tage nach Inzision): Jodoformpaste (Wh. I) + Elfenbeinpulver (nach *O. M.*) in Perforation (ins «Granulom») rotiert; Zement. — Verlauf: Nach einigen Tagen leichte Rötung. Dann: O. B.

Versuchsdauer: 112 Tage (seit endgültigem Verschluß, 1. II.). Status bei Resektion (13.VI.): Rö.: Periapikaler ostitischer Herd, auf dessen endgültige Behandlung nicht Wert gelegt werden konnte, verkleinert. Der Perforationskanal mündete noch knapp in diesen Herd.

Bakteriologischer Befund: Negativ!

Histologie:

Die Perforationsstelle, bei der Resektion nicht genau bekannt, wurde mit dem Bohrer zerstört. Wurzelspitze und zugehöriges Knochenstück sind in zwei Präparate getrennt.

Die Wurzelspitze (im Granulationsherd) ist durch mehrere Schichten Sek.-Zement verdickt. Nur einer äußersten, ganz frischen, offenbar seit der Behandlung der Perforation erfolgten Schichtenbildung ging Resorption voraus. Diese (unverkalkte?) Zementschicht ließ sich stellenweise präparatorisch mit ihrem neugebildeten Periodont abheben. Aus dem Granulationsgewebe ist ein faserreiches Bindegewebe entstanden; weiter peripher sind mehr und mehr Bindegewebszellen vorherrschend; daran schließen sich vereinzelte mehr plasmo- als lymphozytär durchsetzte Gewebspartien. Andere Teile sind reich an Kapillarsprossen. Dieses Keimgewebe findet sich dann auch im Anschluß an den Knochen. Aus all dem läßt sich die allmähliche Organisation des durch den Perforationskanal (und Wurzelkanal) behandelten Granulationsherdes erkennen. Der Knochen selbst bietet das Bild lebhaften Umbaues. Auffallend ist der Faserreichtum des Markes. — Die oben erwähnte äußerste Zementschicht, in einzelnen Schnitten bis zur Resektionsstelle der Wurzel, also bis zur Mündung des Perforationskanals, zu verfolgen, biegt in diese Mündung ein und bricht ab. Es ist in Anbetracht der Biegsamkeit besonders jungen Zementes nicht gewiß, ob diese Einbiegung nicht bei der Resektion artifiziell geschaffen wurde. Wenn aber noch tiefer im Kanal dem Dentin ebensolches Zement auflagert — und es sei dies auch keine artifiziell bedingte Vortäuschung —, dann dürfte sich in diesem nun einmal apikalen Perforationskanal Zement gebildet haben.

Epikrise:

Mußte zwar auf eine endgültige Behandlung des noch umfangreichen apikalen «*Granuloms*» verzichtet werden, es erwies sich, bakteriologisch untersucht, steril. (Vergleiche dazu Einleitung und Schluß.) Sowohl durch das Foramen apicale als vor allem auch durch die Perforation mit Elfenbeinpulver + Jodoformpaste (ca. 1 : 1) nur einmal und endgültig versorgt, läßt das Keimgewebe doch eine gewisse Heilungstendenz erkennen. Die vorausgegangene kleine Inzision wirkte sich vor allem klinisch gut aus.

10.

+3 (K. T., 25jähriges Fräulein).

Anamnese:

Status vor Behandlung: Gangrän. Krone längst (nach kariösem Zerfall) abgebrochen; keine Nachbarzähne (Rö.).

Behandlung vor der Perforation: Asphalin (4 Tage); Reinigung des Kanals mit Kerrfeilen, Pulpolyt und H_2O_2, Asphalin (1 Tag).

Perforation (18.VII.).

Lage: Bukkal, einige Millimeter über Limbus gingivae.

Verschlußmittel und -methode: Jodoform-Vaselinöl-Guttapercha, leicht gegen die Perforation gedrückt.

Begleitsymptome: Kaum feststellbare Blutung (roter Bohrstaub), Schmerz nur beim Perforieren, und zwar sehr stark («Zahnfleischschmerz»).

Klinischer Verlauf: Nach 2 Tagen: ½ cm apikal vom Limbus gingivae leichte Rötung, in deren Mitte kleines helles Fleckchen (Epithelschorf); gar kein Schmerz, auch nicht unter Fingerdruck. — Weiterhin ohne irgendwelche subjektiven Symptome (Histologie).

Versuchsdauer: 118 Tage. Status bei Resektion (15.XI.): Perforationsstelle in Form eines ca. 4 mm breiten, leicht lividen Fleckchens erkennbar.

Histologie:

Die Perforation trifft ca. 3 mm vom Limbus gingivae entfernt den traumatisch oder entzündlich verkürzten Limbus alv. Die okklusale Wurzeloberfläche deckt sich etwa mit der Höhe des Limbus gingivae. Doch ist gerade über der Perforation, bis halbwegs zu ihr, ein kleines Stück der Wurzelwand herausgebrochen. Daß von hier aus sekundäre Läsion und Infektion den Heilungsprozeß der Perforation störten, wird aus dem Vergleich verschiedener Schnitte erkenntlich. Das Epithel dieser künstlichen, Detritus haltenden Tasche ist stark havariert und infiltriert, während das äußere Epithel, durch das subgingivale Bindegewebe von den Infiltrationen getrennt, eine mit starker Verhornung einhergehende Abplattung erfuhr.

Die Infiltrationen der Tasche setzen sich in die äußere Umgebung der Perforation fort. Die Granulationen sind in einzelne Bezirke unterteilt. Solche werden, mehr und mehr zugrundegehende als noch lebende Zellen (Mikro- und Makrophagen) einschließend, in Richtung auf die Tasche befördert. Epitheliale und bindegewebige Elemente lassen sich kaum mehr voneinander unterscheiden.

An der Perforationsöffnung selbst hat sich eine Barriere von abgestorbenen Mikro- und Makrophagen zusammen mit einer Hornschicht gebildet. Diese Hornschicht findet sich zwar nur dort, wo diese Gewebsmasse an das Füllungsmaterial angepreßt liegt. Der Horncharakter ist nicht so sehr aus der Struktur als vielmehr aus der Färbung zu erkennen.

Das an die Barriere anschließende Gewebe ist in seinem Aufbau als Fortsetzung der Periodontiums und des erweiterten obersten Markraumes zu betrachten.

An jenen Stellen, wo die zervikale Zahnwandung intakt ist, sind die beiden Prozesse an der Perforation und in der Tasche, beide weniger intensiv, durch reguläres Periodontium getrennt.

Millimeterbreit geht die Perforation wohl durch die ganze Dentinschicht, während das Zement, elastisch, sich nur periodontalwärts ausbuchtet.

Epikrise:

Das Anbringen des Füllmaterials (J.-V.-G., leicht angepreßt) ist gelungen, es erreicht fast genau die Wurzeloberfläche. An solcher fast glatter Oberfläche ist dem sich senkenden Epithel eine günstige Gelegenheit zur Anpassung gegeben; es verhornte, soweit damit in Berührung (Schutz gegen Infektion und Insulte). Wenn auch, trotz der langen Beobachtungsdauer eine bindegewebige Reparation von seiten des Periodontiums und des Markgewebes deutlich angestrebt war, aber nicht erreicht wurde, so dürfte daran weniger die nur unvollkommene Behandlung der vorausgegangenen Gangrän, als vielmehr die sekundäre traumatische und infektiöse Störung durch die Zahnfleischtasche schuld sein. Mit diesem Auswege zur Tasche ist aber auch der symptomlose klinische Verlauf erklärlich; entsprechend degenerierte das angrenzende Markgewebe auch nicht faserig, sondern wurde im Gegenteil wertvolle Muttersubstanz für das Granulationsgewebe.

* * *

Das Resultat einiger von dritter Seite nicht absichtlich perforierter und *zufällig* mit der Zange extrahierter Zähne läßt sich nebst zur *Histologie* als ein Beitrag zur Kenntnis von *Ursache*, *Diagnose* und *Folge* der Wurzelperforation verwerten.

11.

+6 (H. P., 22jähriges Fräulein, anstaltsbedürftig, hypoplastisch. Jeder Zahn mit Wurzelbehandlung mußte innert Wochen oder Monaten nach Behandlung «wegen Schmerzen» extrahiert werden. In zwei Fällen unbemerkte Perforation).

+6: Pulpitis; Nervarsen. Amputation, Triopaste, Calxine, Zement, Amalgam. Perforation blieb unerkannt. Ein Monat: *entzündete Interdentalpapille* (darüber Füllung ohne Kontaktpunkt). Extraktion.

Während, wie das meist der Fall ist, die Perforation (hier in die Interdentalpapille) röntgenologisch kaum feststellbar ist, erscheint der Defekt im histologischen Bilde sehr groß. Nicht an der Perforationsstelle selbst, aber gerade apikalwärts davon hat bis weit ins Dentin hinein lakunäre Resorption stattgefunden. (Auch der Knochen weist Resorptionslakunen auf.) Diese dürfte ebensowohl als durch die Perforation durch die frühere, tiefüberstehende Füllung verursacht worden sein. Das gesamte Periodontium ist stark erweitert und besonders die Bifurkationsstelle infiltriert. Aus dem Vergleich verschiedener Schnitte darf angenommen werden, daß hier aus dem Pulpenkammergrunde ein überzähliger Kanal mündet oder mündete (Sekundärzement!). Sind also zwar alle diese Reaktionen kaum

das wesentliche Resultat einer Perforation, die *Ursache* der Perforation hingegen klärt sich aus dem *histologischen Bilde* ab: Die Wurzelkanäle, besonders der der Perforation nahegelegene, sind, schon eng in der Anlage, durch Sekundärzement fast vollständig obliteriert. Sie wurden daher als solche makroskopisch nicht erkannt, Ausmaß und Richtung der Ausbohrung gingen fehl.

Das Epithel, infiltriert, wohl seit Anfang im Bereiche der Perforation, setzt unmittelbar apikalwärts von der Perforation ans Zement an. Erst darunter die erwähnte Resorption (daneben lympho-, plasmo- und auch leukozytäre Infiltration). Also mündet die Perforation extraperiodontal; Triopaste: Papillitis. Infektionsweg: Perforation → Kanäle (daselbst leukozytäre Infiltration). Klinisch: Schmerzen.

12.

7 + (A.). Als eine der möglichen schwerwiegenden Folgen einer Perforation sei diese einer Prüfung unterzogen:

7 +, vor zehn Jahren: Wurzelbehandlung und Amalgamaufbau mit Schraube, Krone. Nun, zehn Tage nach plötzlichem unvorsichtigem Aufbiß auf harten Gegenstand: *Sinusitis maxillaris*.

Röntgenbild und Befund am extrahierten Zahne ergaben, daß die Schraube statt in die palatinale Wurzel in die Bifurkation gesetzt wurde. Daraus ist zu schließen, daß nicht nur die Perforation unbemerkt, sondern auch der palatinale Kanal unbehandelt blieb. Das Röntgenbild verrät dazu einen erweiterten Periodontalraum, starke Atrophie des Alveolarfortsatzes (bis Bifurkationshöhe) und Überstehen des Kronenringes (Detritus, Sekundärinfektion!).

Mit dieser ganzen Reihe von Feststellungen soll bekundet werden, daß nicht, wie man kurzweg urteilen möchte, die Perforation an und für sich als Spätfolge eine Sinusitis maxillaris verursachte, sondern nur als Glied einer *Kette von Ursachen* (Kronenring, Atrophie, Perforation, Apex am Sinus max.).

Darüber hinaus soll mit diesem Beispiel demonstriert werden, daß, wie das meist der Fall ist, nicht nur eine (unbemerkte?) Perforation, sondern allgemein *unsachgemäße zahnärztliche Arbeit von selber Hand* geliefert werden.

Zwei weitere Zähne wurden einige Tage nach der Perforation zufolge starker Schmerzen extrahiert. Leider histologisch nicht verwertbar, sind sie röntgenologisch von Interesse.

13.

+8 (R.). Hier wurde in Verkennung der Lagerichtung dieses normal stehenden Zahnes *(sagittale Okklusionskurve)* eine *Arseneinlage* distal auf die Wurzelhaut gesetzt, vermeintlich eine *Exstirpation* der Pulpa vorgenommen und anschließend an Wattebausch eine *Einlage* gemacht. Daraufhin antworteten sowohl Periodont als auch Pulpa mit starken Schmerzen. — Die Röntgenaufnahme soll zeigen 1., daß solche Perforationen jedenfalls nicht zur Abheilung geeignet erscheinen, 2., daß selbst für die normale Zahnstellung innerhalb bestimmter Gesetzmäßigkeiten (sagittale Okklusionskurve, Speesche Kurve) erinnert werden muß.

14.

–2 (F.). Oft wird ohne Erkennen der Perforation ein Pulparest im Apex belassen. Ist eine («Rest»-) Pulpitis die Folge, wie hier, dann wird versucht, die *Restpulpa* um jeden Preis zu entfernen — aber durch den *Perforationskanal*. Die Vermeidung sekundärer Traumen ist aber eine der ersten Vorbedingungen für eine noch mögliche Therapie der Perforation. In der Folge wurden die Schmerzen unerträglich. Von der Größe der gesetzten Wunde ist im vorliegenden Falle im *Röntgenbild sozusagen nichts*, vom Perforationskanal knapp ein Schatten zu erkennen, wiewohl dessen Öffnung gegen 3 mm mißt (wie aus der histologischen Untersuchung des Apex ersichtlich war).

15.

+5 (Kl.). So kam es vor, daß in einem andern Fall zu guter Letzt gerade noch der *histologische* Schnitt die *Diagnose* einer fraglichen Perforation klärte. Ein Kandidat machte am +5 eines 16jährigen Jünglings nach Arseneinlage Extirpationsversuche. In der Annahme, es handle sich um eine purulente Pulpa und um eine mögliche Perforation, machte er dann eine Rivanoleinlage. Nach einigen Tagen wurde der Zahn, wegen Schmerzen erst recht der Perforation verdächtig, extrahiert. Das histologische Bild bestätigt wohl die Diagnose einer *partiellen purulenten Pulpitis*, nicht aber einer Perforation. Hingegen läßt die sonderbare Gestaltung der Wurzelpulpa keinen Zweifel über die Ursachen der Schmerzen. Der *Wurzelkanal* ist längs durch eine Dentinschicht *unterteilt* (8-Form in Querschnitt); beide Teile kommunizieren längs an zwei Stellen, besonders breit am Apex. Man möchte annehmen, daß entweder zwei wirkliche Kanäle im Apex ineinander konfluieren, oder daß die Unterteilung nur durch eine Einengung inmitten eines einzigen breiten, flachen Kanals vorgetäuscht würde. Aber Schnitte, die dies bestätigten, wurden nicht angetroffen. Die Arseneinlage bewirkte im sekundären Teil bloß eine Hyperämie. Dentikel im Bereiche der Kommunikation und zwei *Seitenkanäle* im Anschluß an die Abrißstelle vor dem apikalen Wurzeldrittel komplizieren die Verhältnisse. Die *Hyperämie* reicht über den Seitenkanal hinaus in das dort erweiterte Periodontium. — Mit diesem zufällig gewonnenen histologischen Bilde, das ohnehin interessante morphologische Verhältnisse aufdeckt, möge auf die schwierige *Differentialdiagnose* bei Perforationen verwiesen sein.

16.

6– (R. M., 42jährige Frau. *Rheumatismus*. Wegen Verdacht auf Fokalinfektion Röntgenbilder gemacht: mehrere Zähne mit periapikalen ostitischen Herden).

6– vor einem Jahr behandelt. Rö.: *Guttastift in Bifurkation*, Schatten. Das histologische Bild zeigt in der nächsten Umgebung der Perforation ein stark infiltriertes Abwehrgewebe. Die Infiltrationen verlieren sich dann fast unmittelbar in den die beiden Wurzeln verbindenden straffen queren (horizontalen) Periodontalfasern. Dieses Periodontium zum größeren Teil als das infiltrierte Granulationsgewebe entspricht dem Röntgenschatten. An anderer Stelle scheint rings um die Granulationen, eben auch in der Wölbung der Bifurkation, eine Regeneration des Periodontiums im Gange zu sein. Schließlich läßt sich an weiteren Schnitten gerade an dieser Stelle

starke *Sekundärzementbildung* feststellen. Ob hierin eine langsame Ausheilung der Perforation erkannt werden darf, dies soll freilich mit diesen Feststellungen nicht mit Bestimmtheit behauptet sein. Zu dieser Annahme wäre man geneigt, wenn (wie in den meisten Untersuchungen am Apex) nach Extraktion die außerhalb des Sekundärzementes und des regenerierenden Periodonts gelegenen Granulationen in der Alveole geblieben wären. (Rheumatismus. Vgl. Schluß.)

Zum Schlusse gewinnen noch zwei weitere Beispiele im Zusammenhang mit den beiden eben genannten an Bedeutung.

17.

+4 (G. R.). Weil das *Zahnfleisch* nahe dem Margo, auf Höhe der beiden tief zerstörten Wurzeln eine kleine Schwellung aufwies, wurde angenommen, der Zahn sei früher einmal anläßlich einer Pulpaamputation perforiert worden. In den histologischen Schnitten wurde aber statt einer Perforation ein in die *Bifurkation* mündender *Seitenkanal* entdeckt. Erst nachträglich gelang diese Feststellung bei genauer Betrachtung knapp auch im Röntgenbild.

Durch sehr starke *Sekundärzementbildung* wurde der interbifurkale Raum eingeengt und vor allem an der Bifurkation verkürzt. Kein Knochenseptum. Normales Periodont verbindet Apex zu Apex. Daran aber schließt sich in Richtung auf die Bifurkation, doch in «leeren» Raum, ein Granulationspfropf an. Ein Bild zum Vergleiche mit der letztgenannten Perforation (6– R. M.).

18.

6– (W.). Nach Diagnose Gangrän legte ein Zahnarzt eine Asphalineinlage in die Pulpenkammer. Zufolge starker Schmerzen entfernte der Patient die Einlage. Daraufhin wurde statt einer Gangrän eine partielle purulente Pulpitis angenommen (!). Vioformeinlage. Dann, 14 Tage nach der ersten Einlage, wurden nach Panthesin-Injektion die beiden Wurzelpulpen exstirpiert. Anschließend und in mehreren Sitzungen: *Jontophorese*. Definitiver Verschluß unbekannt.

Nach 20 Monaten stellt der Patient eine *Fistel* fest. Das Röntgenbild zeigt nebst erweitertem Periapex einen großen Schatten in der Bifurkation. (Dieser konnte bei Beginn einer Behandlung erst knapp festgestellt werden.) Auch hier mündet ein feiner kurzer, resorptiv veränderter *Seitenkanal* in die *Bifurkation*. Ob es sich um eine sogenannte «pathologische» (durch Resorption entstandene) Perforation handelt, kann nicht mehr festgestellt werden. Der Kanal mündet in einen die Weite des Kanals zunächst fortsetzenden und dann erst etwas erweiterten Hohlraum, umgeben von «epithelisiertem» Granulationsgewebe. Die geradlinige Fortsetzung dieses offenbar sekretgefüllten Lumens ist eine besonders stark infiltrierte, jedoch nicht «epithelisierte» Zone. Die Infiltrationen verlieren sich dann allmählich in dem über dem Septum gelegenen Periodontium. Dessen Verbindung mit dem verdickten Zement der Bifurkation ist zum größten Teil erhalten, dies im Gegensatz zum vorausgegangenen Beispiel. Das eigentliche «epithelisierte» Keimgewebe als Ganzes umgibt als flach ovoider Bezirk die Mündung. Nur hier weist das Zement Resorptionen auf. Das intraalveoläre Knochenseptum, durch derbes Periodontalgewebe geschützt, blieb bei der Extraktion in der Alveole.

Aus dem Vergleiche der beiden letzten, und weil es sich um *Seitenkanäle* handelt, *vermeintlichen Perforationen* mit den beiden vorausgegangenen wirklichen Perforationen in die *Bifurkation*, wird die Schwierigkeit einer *Differentialdiagnose* offenbar, dies erst recht aber zufolge der *Ähnlichkeit* des pathologischen Geschehens. Wie für den Apex kann auch für die Bifurkation eine besondere *örtliche Disposition* zu *Hartsubstanzbildung* festgestellt werden. Wenn aber apikale Herde nach *Erweiterung* des Foramen apicale — und diese Erweiterung ist besonders bei verzweigten, verengten und krummen Kanälen nichts anderes als eine Perforation — «zur Heilung gebracht» werden, warum sollte nicht auch bei Herden (Seitenkanäle) an der Bifurkation eine *Perforation in therapeutischen* Absichten gesetzt werden können? (Vergleiche auch 5– P. W.)

III. EPIKRISE

1.

Das morphologische Ergebnis

Indem das Problem der Wurzelperforation das der Wurzelbehandlung mit dem der Paradentose verbindet, kreuzt es den Begriff des Paradentiums.

Wenn im Organbegriff für einen bestimmten Gewebskomplex eine durch vererbte Anlage und Funktion bedingte Einheit in der *Form* — sinngemäß — zum Ausdruck kommen soll, so ist es gewiß schwierig, das Paradentium als Organ innerhalb bestimmter Grenzen zu erfassen. Als «Paradentium» bildet vielmehr ein ganzer Organkomplex eine *bio-statische Einheit*. Innerhalb dieser Einheit dienen Zement, Periodont und Alveolarknochen, aber auch z. T. die Gingiva, genauer das subgingivale Stroma, als besondere Zustandsformen der Vermittlung des Kaudruckes auf den Kiefer als Ganzes durch Umwandlung dieses Druckes in *Zug*. Träger dieser statischen Einheit aber ist letzten Endes eine Einheit von Gewebe, das dem Zahn (para =) umliegende Gewebe — und dieser Gewebsbegriff verlangt nach keiner Begrenzung —, *Stützgewebe*.

Dem Paradentium im besonderen sind denn auch ganz allgemeine Eigenschaften dieses Gewebes eigen, sei es (1.) Anpassungsfähigkeit, *Dehnbarkeit seiner morphologischen Prägung* nach Maß mechanischer, normaler aber auch patho-

logischer Beanspruchung (passives paraplastisches Formelement), sei es (2.) *Regenerationsfähigkeit*, dank überreicher *Entfaltungs- und Metaplasiemöglichkeit* seiner Zellen (Muttersubstanz der aktiven Elemente der Entzündung, der defensiven wie der resorptiven oder eliminierenden und der regenerativen Phase.)

Es ist nach vielfältigsten Beweisen höchst überflüssig, wie das geschehen ist, gerade Perforationsversuche mit der Frage zu belasten, ob die paradentalen Gewebe überhaupt reparationsfähig sind oder nicht. Wesentlicher, aber auch viel schwieriger ist es freilich, die *Bedingungen* zu erkennen, unter denen diese Fähigkeiten sich auszuwirken vermögen. — Erst dann können auch therapeutische Maßnahmen sinngemäß angewandt werden. — Diese Bedingungen sind (am Paradentium im *Gegensatz zur Pulpa*) bei Tier (Hund) und Mensch entwicklungs- und anlagemäßig, morphologisch und funktionell wesentlich verschieden. Wurzel- und Kronen-, Kiefer- und Gelenkform; Korrelationen: Krone — Wurzel, Zähne — Kiefer (kein Engstand), Zahnapparat — Kiefergelenk; physikalische und stoffliche Zusammensetzung der Nahrung; psychische Reaktion im Gefolge eines Perforationsexperimentes auf den Kaumechanismus; rascherer, im Zahn-Knochen-Verhältnis verschobener evolutiver wie involutiver Entwicklungsablauf beim Tiere (Alter). Wenn aber zwischen Form und Funktion eine Korrelation besteht, und beide sind bei Tier und Mensch verschieden, dann darf man sich bei der Betrachtung einer nach bestimmten, selben Grundgesetzen sich bildenden Neuform (sei es nun Reparation oder Regeneration) nicht der Erkenntnis ebensolcher Verschiedenheit der Voraussetzungen, Bedingungen, verschließen.

Es bleibt also den Perforationsversuchen, und zwar vor allem denjenigen am Menschen, vorbehalten, nach jenen *Bedingungen* zu suchen, unter denen sich die erwähnten beiden Eigenschaften des Stützgewebes in der Umgebung des Zahnes zu entfalten vermögen.

Aber gerade im Rahmen enger topographischer Verhältnisse, wie hier, können sich diese Fähigkeiten ungünstig auswirken, insbesondere anbeginns einer plötzlich, traumatisch

ausgelösten Entzündung. Vergrößert eine mitgesetzte Infektion die plötzliche Attacke — dies zum Unterschied des üblichen sukzessiven Infektionsablaufes von der Pulpa durch Kammer, Kanal, Foramen bis zum Periodont —, ihr begegnet stürmisch ein gesundes Paradentium. Mag das dabei sich äußernde klinische Bild vor einer Behandlung der Perforation abschrecken, entscheidend für eine Heilung sind erst die späteren Folgen. Dazwischen liegt ein bedeutender Zeitfaktor.

Kleine Ursache — große Wirkung, das ist das erste Prädikat der Perforations*wunde*, schon abgesehen von einer Infektion. Kompliziert wird die traumatische Entzündung dadurch, daß die Gewebstrümmer dem Körper zu langandauerndem Abbau überlassen werden müssen. Zu dieser Masse von Gewebsfetzen staut sich das Blut der zerrissenen Gefäße. Im Verlaufe von Tagen bildet sich reichlich Sekret und Gerinnsel. Ob und wie sich diese *Stauung* klinisch äußert, das hängt gar nicht so sehr von der Größe des Defektes ab — je nach seiner Lage —, als vielmehr davon, ob er ringsum in Hartsubstanz eingeschlossen ist oder ob diesem Druck durch Angrenzung an Weichgewebe eine gewisse Pufferung willfährt. (Vergleich mit Parulis.) Daraus aber geht hervor, wie sehr man sich bei der Auslegung klinischer Befunde (das gilt vor allem für klinische Untersuchungen auch) vor Trugschlüssen zu hüten hat.

Einerseits trifft man sehr oft hochgradige Schmerzhaftigkeit des Periodonts bei räumlich geringem histologischem Befund, anderseits Symptomlosigkeit trotz großen Zerstörungen. (Vgl. Beispiel P. W. 5– und K. T. +3 u. a.)

Freilich mag jener *Druck*, durch den raschen Einsatz der reparatorischen, entzündlichen Bestrebungen der Umgebung noch erhöht, nebst dem *Schmerz* zunächst auch einen histologisch feststellbaren Befund zeitigen: *Resorption*. (Mechanisch-statische Ursache.) — Inwieweit zum Drucke die *stoffliche Konzentration* der Zerfallsprodukte und demgemäß eine chemische Veränderung der Hartgewebe (Fremdkörperdisposition) ein zusätzlicher Faktor für die Resorption sind, konnte nicht Gegenstand er Untersuchung sein, ebensowenig wie der Vorgang der Auflösung der Hartgewebe selbst, zellulär

oder autolytisch. — Wenn diese Resorptionen (Limbusnähe) kaum einmal das Zement, fast immer den Knochen betreffen, so ist dafür richtunggebend in erster Linie der geringere Widerstand senkrecht zur harten Zahnwand — Verlegung des Druckes vom Raumdichteren, dem Zahn (chemische Konzentration), zum Minderdichteren, dem Knochen- und Weichgewebe (vgl. Parulis), — und die Verfügung über Abbauzellen in unmittelbarer Nähe des bereits verletzten Knochens (Endost). Ist die Knochenpartie über der Perforation dünn, wie in den hier gezeigten Versuchen, bukkal, in Limbusnähe, so kann sie innert wenigen Tagen aufgelöst werden, sofern sie nicht schon mit der Wurzel traumatisch perforiert wurde. Damit ändert sich auch der klinische Befund: Nachlassen der Schmerzen.

Je stärker, vor allem je länger ein Druck anhält, etwa proportional der Knochendicke, also am Apex und Margo zumeist verschieden, um so mehr erfährt auch das eröffnete Knochenmark eine Anpassung; es verwandelt sich in *Fasermark* und dadurch geht eine für die Bildung des Keimgewebes hochwertige Muttersubstanz verloren. Dies wirkt sich entschieden nachteilig erst dann aus, wenn sich die Entzündung aus der Defensive und Resorption zur Reparation wenden sollte. (Vergleich: Demarkation von Wurzelspitzengranulationsherden; Dauerzustand.) Bis dahin aber vertritt jenes Fasermark eine Funktion sekundärer Bedeutung: *Demarkation* (Schutz des Knochens). Solche und Sharpeysche Fasern ergeben zusammen mit den subgingivalen Bindegewebszügen (diese im gesonderten gingivalen Gefäßbereich) eine passive Matrize für das eigentliche Entzündungsfeld. Nicht nur vom Knochen, auch vom Zement werden so Granulationen ferngehalten (siehe Skizzen).

Für eine nächst weitere Gestaltung des Entzündungsbildes aber büßen die unmittelbaren physikalischen Begleiterscheinungen der Entzündung und ihre Folgezustände mehr und mehr ihre Bedeutung ein gegenüber chemischen Veränderungen, d. h. *Stoffwechselstörungen* im weitesten Sinne. Diese sind direkt proportional dem Ausmaß der *Gewebszerstörungen* und damit, um es erneut zu betonen, vielfach umgekehrt pro-

portional den klinischen, vorwiegend den subjektiven Symptomen. Überdies werden diese Stoffwechselstörungen potenziert durch *Kreislaufstörungen* in der Umgebung.

Am Ausmaß der Ernährungsstörungen ist aber das Versorgungsgebiet einer bestimmten *Gefäßeinheit* (Gefäßgruppe) zu erkennen. Und im Rahmen dieser Gefäßeinheit sind auch, abgesehen von der matrikulären Begrenzung durch Bindegewebsfasern, die möglichen Auswirkungen der «reichen» regenerativen und reparativen Potenzen der beteiligten Stützgewebsformen zu betrachten. Evident wird somit ein prinzipieller Unterschied etwa zu den Beziehungen der Gefäße am Apex nach Exstirpation der Pulpa. Dort wird das Versorgungsgebiet, eben die Pulpa, ohne ersetzt werden zu müssen, entfernt, hier bleibt es zurück, z. T. als Trümmerhaufen.

Durch die Proliferationsfähigkeit von Gefäßen einerseits und das Ausmaß des Defektes anderseits wird mit der Intensität der Stoffwechselstörungen zugleich ein wichtiger *Zeitfaktor*, ihre Wirkungsdauer, bestimmt. Das Zentrum des Defektes, gerade der Perforationsöffnung vorgelagert, unterliegt daher, resorptiven Einflüssen entzogen, vielfach einer passiven, *degenerativen Verkalkung*. Kommt es nicht so weit, bloß zu einer Verflüssigung, so staut sich an dieser Stelle und kanalwärts, sofern nicht ein Verschluß daran hindert, «*Sekret*» (siehe Therapie).

Wenn aber peripher die Gefäße samt perivaskulärem Gewebe, durch Wucherung ein Keimgewebe bildend, die Resorption der Gewebstrümmer einleiten, so kommt in der *Gestaltung* dieses Resorptions-, später *Reparationsgewebes* um so mehr die Bedeutung einer bestimmten *Gefäßeinheit* zum Ausdruck, je weiter die Perforation vom Apex entfernt ist. Dort, am Apex, führen Gefäße mit perivaskulärem Bindegewebe, Markgewebe, aus dem spongiösen Knochen allseitig, hier, seitlich, fast ausschließlich aus apikaler Richtung zu. Und wäre nicht schon die gesonderte Zuteilung der Gefäße an Knochen und an Schleimhaut aus Anatomie und Embryologie bekannt, zur Erklärung des demonstrierten pathohistologischen Bildes nach Wurzelperforation kann sie nur logisch vorausgesetzt werden. — Auch in diesem Sinne finden die

«Fernwirkungen» am Margo eine Deutung, Fernwirkungen der Gefäße bzw. des veränderten Stoffwechsels (siehe Sonderbefunde). — Steht aber den Gefäßen — nach den Nerven — schon für Bildung und Entwicklung bestimmter Organe und Organteile besondere *formative Bedeutung* zu *(Umkehrung: Inanitionsatrophie)*, daran zu erinnern ist hier ein Grund: es wurde durch das Perforationstrauma ein *Defekt* gesetzt, ein *Formverlust*, dessen *Ersatz* sich gerade im Rahmen einer Gefäßeinheit, der Gefäße von Periodont und Alveolarknochen, abspielt.

Sobald sich nun eine erste, und zwar *entzündlich* bedingte *Neugestaltung* entwickelt, ist es diese: das Granulationsgewebe wuchert aus apikaler Richtung mit der Gefäßzufuhr aus dem Periodont und eventuell aus dem Knochenmark zur Perforation. Dabei kann es je nach dem Ausmaß des Defektes und dem Grade einer Infektion bald zur «epithelisierten» Abgrenzung eines besonders infizierten oder nekrotischen Bezirkes kommen, der, z. T. verflüssigt, unter die passiv sich wölbende Schleimhaut «abgeschoben» wird (Vorfistelstadium; kleine Inzision). Ein anderer Ausweg ist der zur nahen entzündlich vertieften Zahnfleischtasche, sofern nicht noch straffe marginale Sharpeysche Fasern daran hindern. So erhält das Entzündungsfeld, vor allem im ersten Falle, eine Doppelgestalt: *reparative* innen, *defensiv-eliminierende* außen. (Beispiele E. M. 3 + 3 u. a.)

Mit der Zeit verliert das Keimgewebe mehr und mehr seinen infiltrativen Charakter und wird zu reparativer Disposition frei. Frei zu weiterer Gestaltung bleibt dieses neue wandelbare Gewebe so lange, als es durch *funktionelle* statische Kräfte nicht beansprucht wird. Diese *formenden statischen Kräfte* haben aber inzwischen (Zeitfaktor) eine kaum reversible kompensatorische Verschiebung apikalwärts erfahren.

Während die *erste* Phase der Neugestaltung, eben eine Funktion der *Gefäße*, also der *Entzündung* und ihrer *physikalischen* vielmehr als chemisch-stofflichen *Begleiterscheinungen* (Sekretion und Gewebsdruck), je nach Lage und räumlicher Ausdehnung des Defektes, von Knochen noch bedeckt oder nicht, eine Zeit von einigen Tagen bis Wochen, ja Monaten

beansprucht, wirkt sich unterdessen die *Functio laesa*, in diesem Bezirke als Funktionsausfall, im übrigen Teil des Paradentiums aber als Funktionsverschiebung, aus: *Kompensation.*

Als morphologischer Ausdruck dieser Kompensation findet an der apikalen Wurzelhälfte, apikalwärts zunehmend, Zementapposition, oft anscheinend erst nach vorheriger stellenweiser Resorption, statt. (Vergleiche dazu: außerordentlich stabiler Sitz von Zähnen trotz horizontaler Atrophie.) Unter Beteiligung gewisser endogener Faktoren mag auch eine Über- bzw. Dekompensation zur Lockerung des Zahnes führen (Paradentose).

Für die Erhaltung eben dieser neuen Form der Wurzel, die *Form* als morphologisches *Produkt und Mittlerin der Funktion,* bürgt bekanntlich gerade diese Funktion selbst (Umkehrung: Inaktivitätsatrophie). Träger und Vermittler der formativen Funktion ist der Zahn in seiner Form als Ganzes, die Wurzel im besonderen. Durch die Perforation ging mit der funktionsvermittelnden Form, wenigstens an der unmittelbaren Öffnung, die formative statische Kraft selbst verloren. Noch mehr, sofern diese Stelle nicht mehr oder weniger hart und glatt verschlossen wurde, das Keimgewebe bricht ziellos in die Bresche ein. So bleibt auf lange Dauer, wenn nicht für immer, *mangels funktioneller Einflüsse* die *Form* des Keimgewebes *labil.* — Zu seiner latenten Selbsterhaltung ist eine Dauerinfektion oder gar ein chronisch einwirkendes Trauma nicht unbedingt notwendig: es kann vollkommen steril sein. (Beispiel L. J. +3).

Das Keimgewebe lebt also selbstgefällig sein autonomes, einer allgemeinen Funktion entbehrendes, *zellreiches Eigenleben.* Tun gleiches die Geschwülste, an kausalen Zusammenhängen fehlt es nicht. Wird aber dieses Gewebe an seinem Eigenleben plötzlich durch einen Nachschub von Mikroorganismen oder deren Toxine, auch durch mechanische, chemische, thermische und andere Insulte (Fokal-«Infektion»), gestört, so reagiert es akut (was in den eigenen Versuchen [noch?] nicht eintrat). Solche Spätfolgen aber, darüber hinaus auch die Möglichkeit der Fokalinfektion, lassen

zu wünschen übrig, daß die Heilung in solcher Form nur doch nicht die endgültige sei.

Die bis anhin gepflegten Betrachtungen finden ihre *Bestätigung* in den eigenen Untersuchungen (beziehen sich also hauptsächlich auf marginale und bucco-parietale Perforationen)*. Freilich fehlt es darüber hinaus nicht auch an Anhaltspunkten, die einen

spekulativen Ausblick

gewähren. Restitutio ad integrum; ist sie möglich, ist diese Heilform überhaupt notwendig? Es ist, davon ging die Betrachtung aus, gerade das Stützgewebe, das zu dieser bestmöglichen Heilung neigt. In der Wurzelbehandlung wird damit auch vollauf gerechnet. Mehr noch als eine Restitutio, man erwartet sogar, wenigstens nach hierfür geübter Therapie, einen vollkommenen Verschluß des Foramen apicale mit *Hartgewebe*. Es wird also ein Ziel angestrebt, zu dem im günstigen Falle die Natur auch ohne Zutun gelangen kann. (Obliteration von Kanälen — und trotzdem periapikaler ostitischer Herd!) Diese Heilungstendenz auch nach Wurzelperforation *verliert* (bukkal und lingual [pal.] wohl mehr als mesial und distal) *in dem Maße an Wahrscheinlichkeit, als die Lage der Perforation vom Apex entfernt ist.* Sie wird bis zum Cervix schließlich unwahrscheinlich, absolut.

Zu der Behauptung stehen Tatsachen: Solch ideale Heilerfolge am Apex werden in mehr oder weniger gelungenen histologischen Beiträgen zum allgemeinen Problem der Wurzelbehandlung angepriesen und bedürfen, dringlich bekannt, hier bloß dieses Hinweises. Besondere Beachtung verdienen die Tierversuche *Küblers* über «Heilungsvorgänge nach Wurzelperforationen». Indem er zwar seine wertvollen Ergebnisse zur Demonstration einer gewissen Rivalität zwischen Epitheltiefenwachstum und Hartsubstanzbildung ausspielen zu müssen wähnte — *Ruchenstein* unterstützte diese Ansicht später (1941) —, versäumte er die evident wichtige Feststellung der oben betonten Gesetzmäßigkeit, deren Rich-

* Im übrigen muß hier auf das ähnliche histologische Bild einer mittseitlichen Zufallsperforation in Beziehung zu einem interdentalen Septum und Nachbarzahn in einer Arbeit von *Siegmund* verwiesen werden.

tigkeit er doch gerade durch Wort und Bild, im Bilde erst recht, entschieden sicherte. Wiewohl er die meisten Perforationen in die Gegend des Limbus alveolaris setzte, belegte er hiervon nur drei Fälle, hingegen jeden möglichen Fall aus apikaler Region mit histologischen Bildern, diese mit, jene ohne Hartsubstanzbildung.

So bietet nach *Kübler* ein Fall dasselbe Bild, «wie es auch nach Wurzelbehandlung unter günstigen Bedingungen am Apex zu sehen ist», («Im Kanal sind Dentinsplitter mit Resten von Jodoformzement zu einer Masse verbacken. Zusammen mit Kalkschollen und neugebildetem Zement wird ein beinahe vollständiger Abschluß des Foramen erreicht.» Hund; 6 Monate).

Ein anderes Bild einer tiefen Perforation zeigt «einen in Bildung begriffenen Verschluß der Perforationsöffnung durch neugebildete Hartsubstanz» (Hund; 6 Monate).

In einem dritten Falle wird der Defekt durch Neubildung von Zementlamellen und «Epithelwucherung» verschlossen (Hund; 3 Monate). — Aus dem eigenen Material diene Präparat L. J. +3 zum Vergleiche.

Endlich in einem letzten Falle «wurde Periodontalgranulationsgewebe, das zu Resorption geführt hat, zum Teil zu Hartsubstanz (Zement und Knochen) organisiert» (Mensch; 5 Monate).

Dies ist nun freilich eine Tatsache, die besonderer Beachtung bedarf, daß nämlich das *Granulationsgewebe, bevor es «zu Hartsubstanz organisiert»* wird, eine *Resorption*, wenn auch nur an kleiner Stelle, auslöst, eine Tatsache, die zwar so sehr nicht aus den Worten als vielmehr auch wieder aus den Bildern *Küblers* erhellt. (Ähnlich *Ruchenstein*, Abb. R 11: Guttastift; apikal Resorption und Apposition, nicht so koronalwärts.) Sie wird aber auch durch die eigenen Untersuchungen, soweit überhaupt Zementneubildung zu erkennen war, bestätigt, erst recht also dadurch, daß gerade dort, wo auch noch so *kantige Begrenzungen* der Perforationsöffnung wider Erwarten *ohne jede Resorptionserscheinung* intakt blieben — *in Limbusnähe* —, auch *keine Apposition* erfolgte. (Pufferung der Stauung; Demarkation, Fernhalten der

Granulationen durch Bindegewebsfasern.) — Auch nach *Euler* sind Resorptionserscheinungen am Zement bei Perforationen in Limbusnähe (Hund) «wesentlich geringer, als man nach früheren Versuchen hätte erwarten dürfen».

Daß sowohl Zementapposition als auch -resorption umso spärlicher wird, je näher die Perforation dem Cervix gelegen ist, daß selbst der Apposition, wenn auch nur an kleiner Stelle, *eine Resorption vorauszugehen pflegt,* dies sind demnach die *Feststellungen.*

Kann man nicht umhin, letztendlich deren *Erklärung* zu sichten — denn wie anders könnte man am Ende aus den Feststellungen Schlüsse auf die Therapie ziehen? —, dieser Versuch deckt sich zwangsläufig weithin mit einer *Zusammenfassung* des bereits dargelegten morphologischen Ergebnisses unter dem einen Gesichtspunkte: *Biomechanik.*

Sind in der leblosen Materie — die Gletschermühle ist ein zwar entfernter, aber anschaulicher Vergleich* Kräfte nach selbem Gesetze, mechanische, wirksam, wie zwischen Zahn und Alveole, biomechanische Kräfte — das Dichteverhältnis Zahn/Alveole hat hier zugleich ein Abbild —, das tote Substrat erleidet darunter eine stetige Abnutzung, das lebende hingegen begegnet dieser Abnutzung aktiv, d. h. es richtet die mechanischen Kräfte durch Dämpfung und Übersetzung des Druckes in Zugwirkung in ein biologisches Gleichgewicht. Adäquat dieser Funktion hatte sich differenziert das Stützgewebe, wurden differenziert die Stützgewebsformen von Zahn/Alveole, und zwar in einem ganz bestimmten Dichteverhältnis. Während aus dieser Entwicklung heraus Aufbau und Form des Zahnes als Ganzes ohne direkte Einflüsse jener Kräfte schon phylogenetisch determiniert, also vererbt, zu verstehen sind, sind Apex des Zahnes und Margo der Alveole unter direktem Einfluß der Funktion und in Korrelation zu verschiebbaren Wachstumsvorgängen der Kieferknochen (Wurzelmerkmal), also ontogenetisch, weitgehend modifiziert.

Apex und Margo — im Gegensatz zum Cervix — also

* Indirektes Gelenk.

1. schon als jüngstentwickelte Formen in besonderem Maße reversibel wie regenerations-, kurz *umbaufähig*, doch dies
2. immer wieder im Sinne ihrer Entwicklung, und diese kommt gemäß *Durchbruchstheorie* (Regression des Margo, Progression des Apex) *praktisch gar nicht zum Stillstand*,
3. Apex und Margo bleiben auch tatsächlich zeitlebens den *größten Hebelwirkungen* ausgesetzt.
4. Hat aber die Funktion auf Sekundärzementbildung besonderen Anreiz, dieser ist am Apex, aber auch in der Bifurkation, trotz Läsion, und bis in deren nächste Begrenzung gewährleistet durch den *vielseitigen Ansatz* der Sharpeyschen Fasern an diesen *Wurzelwölbungen* aus verschiedenen Richtungen.
   Hat schließlich (von andern Funktionsverschiebungen abgesehen)
5. eine *Entzündung*, insbesondere eine traumatische,
   a) *direkte physikalische Begleiterscheinungen* (Sekretion, Druck lagebedingt, Demarkation, Pufferung) und
   b) *indirekte funktionelle Verschiebungen* aus dem biologischen Gleichgewicht (Functio laesa, kompensatorische Zementapposition) zur Folge, die anfänglich festgestellten besonderen regenerativen Fähigkeiten der Wurzelhaut, Zementresorption wie -apposition — diese sind unbestritten —, müssen sich, wie schon dort, bei der Entwicklung, auch hier, bei der Perforation, zur Hauptsache nach der Führung der dieser *Gewebsform adäquaten*, d. h. biomechanischen Kräfte, formend auswirken: *Druck → Resorption, Zug → Apposition*, ob 1. *entzündlich* oder 2. *funktionell* bedingt.

Dies ist im Wechsel des Geschehens gleichbleibendes — biomechanisches — Gesetz.

Die Deutung des Stützgewebes an Hand der seiner adäquaten *Funktion* dienenden Gesetze, biomechanische, im evolutiven Sinne scheint sich an einem involutiven Vorgang zu bestätigen: in der Reduktion der Kiefer (kontinuierlich) und der Zahnzahl (sprunghaft), wobei aber die weitergehende Spezialisierung der Zähne im Sinne der obigen Gesetze (in-

direktes Gelenk) — der Dichteunterschied von Zahn und Knochen ist ein Ausdruck dafür —, ein Mißverhältnis in der involutiven Entwicklung bedingt: kleine Kiefer — enge Zahnstellung*.

Trifft schließlich die Perforation den *Ansatz des Mundhöhlenepithels* oder dessen Nähe, dann entsteht das Bild einer Entzündung, wie es unter dem Namen *Paradentitis marg. chron. (progr.)* bekannt ist. Hierbei senkt sich im günstigen Falle das innere Saumepithel so weit, daß dadurch die Perforation aus dem Paradentalraum eliminiert wird. (Mündung in vertiefte Tasche.)

Wie in tieferen Perforationen straffe Periodontalfasern den Granulationen und damit den Resorptionen, so bieten sie hier dem sich senkenden Epithel einen Wall.

Mit Unrecht wurde der Wert dieser Heilform (nach Wurzelperforationen!) angezweifelt und das Maß der Epithelsenkung überschätzt (siehe Sonderbefunde). Die von *Euler* und *Kübler, Stäheli* und *Ruchenstein* gezeigten Bilder mit Mundhöhlenepithel (Hund) sind denn auch aus marginaler Gegend. Eigene Präparate (E. M., K. T.) orientieren im selben Sinne.

* * *

Die bestmöglichen Heilerfolge nach Wurzelperforation sind demnach je nach ihrer Lage *extrem:* Sekundärzementbildung am *Apex*, Epithelisierung am *Margo*.

Die Wahrscheinlichkeit dieser Heilform nimmt mit der Entfernung von der ihr eigenen extremen Lage ab.

Wenn aber *Kübler* in ein und demselben Präparat beginnende Obliteration durch Sekundärzement und Epithelisierung feststellte (und ob dieses «Epithel» aus der Tasche

---

* Es ist selbstverständlich, daß diese involutive Entwicklung im Sinne der biomechanischen Kräfte (Mangelgebrauch!) modifiziert wird, und zwar u. a. 1. dadurch, daß die erste Entwicklungsanlage des Zahnes (im Gegensatz zum Knochen) im Epithel und nicht im Stützgewebe zu suchen ist, 2. aber auch durch die Verschiebungen in der Ossifikation auf Grund der Ernährung im engeren (Kalk usw.) und weitesten Sinne, innersekretorischer und psychischer Einflüsse (Ossifikation und Durchbruch, Pubertät, «Frühreife», usw.).

stammt? Hund), so war das gewiß ein Ausnahmefall. Vielmehr ist zwischen diesen beiden Heilformen eine dritte die gegebene: *bindegewebige Vernarbung.*

In solcher Entwicklung befindliches Keimgewebe wurde in einem Präparate angetroffen (L. K. 5–). — Besondere Beachtung verdient aber in diesem Präparat zugleich der Ausfall nennenswerter Epithelsenkung. — Histiozyten und feine Fibrillen sind an Stelle der Granulationen entstanden. Aber eine Organisation dieses Gewebes im Sinne einer funktionellen Beanspruchung des Zahnes ist nicht zu erkennen, es ist vielmehr in seiner Ganzheit als ruhendes Gewebe noch von entzündlich-physikalisch bedingter, ovoider Form (Füllmaterial: Jodoformpaste, resorbierbar!). Dies hinwiederum spricht deutlich für die Bedeutung der *physikalischen* Begleitumstände der Entzündung und der mechanisch-funktionellen Impulse (oder vielmehr deren Ausfall — Kompensation —) für die endgültige Heilform.

Darüber hinaus aber erhebt sich die Frage, ob nicht doch dieser ovoide Raum sich schließlich bis zu normaler Periodontalbreite verenge, während die darüber sich spannenden Demarkationsfasern (subgingivales Bindegewebe) das Knochenfenster schließen und eventuell verknöchern; ferner, ob nicht das neue Narbengewebe selbst noch (Zement? und) Knochen bilde. Aber demgegenüber wurde festgestellt, daß Hartsubstanzbildungen, soweit diese überhaupt erfolgten, vom Granulationsgewebe, in der Regel nach vorheriger Resorption, ausgingen. In dieser Beziehung dürfte dem vernarbenden Keimgewebe etwa ähnliche Bedeutung zukommen wie dem Fasermark.

Gegen die Neubildung einer dünnen alveolären Knochenwand spricht noch eine ganz einfache, wenn schon seltene klinische Beobachtung: Es kommt vor, daß an klinisch gesunden, und zwar gerade auch an pulp-lebenden Zähnen im Oberkiefer (P_1) die knöcherne bukkale Decke der Wurzel fensterartig fehlt; Periodont und Mundschleimhaut konfluieren in einem Knochenfenster. Hierin offenbart sich in exemplo eine Prognose für die Perforationen in selber Lage. Histologische Untersuchung solcher Verhältnisse dürfte das

Bild an den Tag bringen, das in gleicher Lage nach Wurzelperforation auch das bestmögliche ist.

Wenn schon im Gefolge rein funktionell mechanischer Einflüsse die Alveolarwand perforiert werden und bleiben kann, so erscheint eine Regeneration derselben nach Wurzelperforation erst recht unwahrscheinlich, da doch durch den Defekt in der Zahnwand zudem ein funktioneller, formativer Anreiz ausfällt. Anderseits erfährt durch das Fehlen einer gegenüberliegenden knöchernen Alveolarwand die Perforationsstelle ihrerseits einen Ausfall an bestimmt gerichteten formativen Reizen.

* * *

Wurden bislang drei, der Lage der Perforation entsprechende *bestmögliche* Heilformen erkannt:

1. *Sekundärzementverschluß*, im Bezirke des *Apex*, etwa in *Regio ramificationis*,
2. Verlegung der Perforationsöffnung in vertiefte *Tasche* nach *Epithelsenkung*, in der Gegend des *Margo*,
3. *bindegewebige Vernarbung*, im *parietalen Zwischengebiet*, so ist schließlich
4. in der *Bifurkationsstelle* der Wurzel — je nach dem Durchbruchsstadium (und pathologischen Begleitzuständen) — *jedwelche dieser drei Heilungstendenzen* möglich. (Vergleichsbilder in der Bifurkation mündender Perforationen und Seiten-, besser Nebenkanäle.)

Ist damit schon vorweg eine Entscheidung in der Frage, ob Heilung der perforierten Wurzel durch Regeneration oder durch Reparation möglich sei, hinfällig, selbst das kann — je nach Lage — belanglos sein, ob Hart- oder Weichgewebe den Defekt ersetzt, *Ersatzgewebe*.

So *einheitlich* das Paradentium in seinem organischen Aufbau, aber auch in seinem besonderer entzündlicher, reparativer und regenerativer Potenzen fähigen Substrate, dem *Stützgewebe*, erscheint, *verschieden* doch, je nach Lage der Perforation, entfaltet sich aus dem Defekte eine *neue Form*, im Rahmen bestimmter matrikulärer Begrenzung, eng verbunden mit der *Gefäßversorgung*, verschieden letztendlich je

nach der formativen *Direktive mechanisch-statischer*, durch die Perforation aus dem normalen, biologischen Gleichgewicht verschobener Kräfte («Entzündung»). Hierin aber läßt sich nicht verkennen eine *Parallele zur Formwerdung* des Zahnes samt seiner Umgebung als Ganzes, wie hinwiederum zur fortschreitenden Formänderung, *Paramorphose*, dieses Odontons mit zunehmendem Alter, normal oder pathologisch: Senkung des paradentalen Randgebietes, des Margo (Bereitschaft zu Formflucht), kompensatorisches Wachstum des apikalen Zementmantels (Bereitschaft zu Formwerdung), aber auch Ueber-, Dekompensation, Resorption (Paradentose).

Bedarf es zum *Schlusse* nochmals des Hinweises, daß das *Problem* der *Wurzelperforation* nicht ohne Anlehnung an dasjenige sowohl der *Wurzelbehandlung* als auch der *Paradentose* zu lösen ist? Nun sind aber auch diese beiden Probleme trotz intensivster Untersuchungen noch nicht abgeklärt. Hinwiederum dient zu deren beider Klärung im einzelnen sowohl als auch — und dies tut besonders not — zu deren *vergleichenden* Betrachtung gerade die Untersuchung über Wurzelperforation. Daß nicht zuletzt auch im Hinblick auf dieses Ziel die eigenen Experimente am *Menschen* gewagt wurden, ist nicht zu verhehlen.

2.

Kritik und Richtlinien

zur *Therapie* der perforierten Wurzel im speziellen und zur *Anlage von Versuchen* im allgemeinen.

Wie eindringlich die in der Einleitung wiedergegebene Skala therapeutischer Mittel und Methoden vom Interesse, zugleich aber von der weiten Entfernung von der Therapie der perforierten Wurzel spricht, man kann nicht umhin, darob von der simplen Tatsache auszugehen, daß die Wurzelperforation eben ein *Fehlgriff* ist. Ob nun dafür im konkreten Falle mehr die ungeschickte Handführung des Operateurs oder die Tücke einer vielleicht pathologisch veränderten anatomischen Anlage für schuldig erklärt wird — in jedem Fall ist daraus die Notwendigkeit einer *technisch möglichst einfachen Therapie* zu erwägen.

Mit dieser Forderung in Einklang lauten aber auch die in der Einleitung bereits erkannten drei *Vorbedingungen* für eine endgültige Behandlung der Wurzelperforation, Vermeidung 1. jeder sekundären Läsion, 2. der Infektion, 3. eines medikamentösen Traumas, also möglichste Schonung der gesetzten Wunde.

Die Untersuchungen selbst ließen *drei* verschiedene, der Lage entsprechende *bestmögliche Heilformen* erkennen. Um so mehr als es praktisch meist bei der *Tendenz* zu diesen Heilformen bleibt, ist diese zu fördern, Ziel und Zweck einer Therapie. Somit ist für die Wahl der Mittel und Methoden in erster Linie die Lage der Perforation bestimmend. Auch *Kübler* maß unter anderen der Lage der Perforation besondere Bedeutung bei und traf eine Auswahl von Verschlußmitteln in folgenden zwei Gruppen:

1. *feste* Verschlußmittel: Gold, gegossen, Amalgam, evt. Porzellan (für Zahnhalsperforationen und solche in Zahnfleischtasche oder unmittelbar nahe derselben mündend);
2. *resorbierbare* Füllmittel, z. B. Walkhoffpaste, Jodoformzement (für sämtliche Perforationen, die nicht im Bereiche der Zahnfleischtasche liegen).

Insoweit von denen *Küblers* die eigenen Untersuchungsergebnisse divergieren, erheischen diese Vorschläge eine Revision.

Einmal sollte von Wurzelperforation nur dann die Rede sein, wenn diese tatsächlich unmittelbar das Paradentium trifft. Darüber, auch in die Zahnfleischtasche mündende Perforationen gehören mit der klinischen Krone dem Gebiete der Mundhöhle an und sind mit den üblichen Zahnfüllungen zu verschließen. Tiefer sind die obengenannten festen Füllmittel nicht verwendbar, man müßte denn eine seicht gelegene Perforationsstelle chirurgisch freilegen, etwa in der gewiß oft richtigen Annahme, sie würde nach Epithelsenkung doch noch in die Mundhöhle (Tasche) münden. Im angewandten Versuche (E. M. +3) wurde mit Amalgam im Bereiche des Paradentium nebst schweren Schmerzsymptomen dasselbe bekannte Ergebnis erzielt wie mit einer überstehenden Zahnfüllung. Beides ist gleichermaßen verwerflich.

Hingegen ist die zweite der von *Kübler* empfohlenen Gruppen von Verschlußmitteln, die der resorbierbaren (Jodoform, Jodoform + Zement), noch immer anzuerkennen. Dazu gehören selbst die in den eigenen Versuchen angewandten Füllmittel (Jodoformpaste, Jodoform (-paste oder -pulver) + Elfenbein nach *O. Müller*, Vaselinöl-Guttapercha + Jodoform nach *Vest*. Während zwar all diesen Mitteln insbesondere dank ihres Anteiles an *Jodoform* die Resorbierbarkeit gemeinsam ist, so unterscheiden sie sich damit je nach dem Mischungsverhältnis untereinander im *Grade dieser Resorbierbarkeit* und in der *Konsistenz*. Demnach lassen sich die Verschlußmittel wieder in zwei Gruppen unterteilen:

1. *weichbleibende, ganzresorbierbare Füllmittel:* Jodoformpaste nach Walkhoff, Jodoformpaste (oder -pulver) + Elfenbeinpulver (mit Harzlösung), Elfenbein nach *O. Müller*, u. a.;
2. *erhärtende, dosiert resorbierbare Füllmittel:* Vaselinöl-Guttapercha + Jodoform nach *Vest*, Jodoform + Zement *(Kübler)*.

Diese Mittel mögen an folgenden Stellen den ihnen adäquaten Heilformen genügen:

1. *apikale Perforationen:*
   Apex, Regio ramificationis;
   bestmögliche Heilform: *Sekundärzementverschluß;*
   Jodoformpaste (n. *Walkhoff*)
   Jodoformpulver + Elfenbeinpulver mit alkoh. Harzlösung (n. *O. Müller*)
   Jodoformpaste + Elfenbeinpulver (n. *O. Müller*) ohne Harzlösung
   Jodoformpulver mit andern Medikamenten oder Bindemitteln, wie Zement, Vaselinöl-Guttapercha usw.
   Elfenbein mit alkoh. Harzlösung (n. *O. Müller*), das statt Jodoform Spuren von Vioform enthält;
2. *marginale Perforationen:*
   bestmögliche Heilform: *Epithelisierung, Ausbordung* in vertiefte Tasche;
   Vaselinöl-Guttapercha + Jodoform (n. *Vest*);

3. *parietale Perforationen:*
   zwischen Margo und Apex;
   bestmögliche Heilform: *bindegewebige Vernarbung;*
   Vaselinöl-Guttapercha + Jodoform (n. *Vest*);
4. *bifurkale Perforationen:*
   je nach Durchbruchstadium (und pathologischen Begleitumständen) jedwelche der drei Heilungstendenzen möglich;
   entsprechende Wundversorgung.

Von einigen selbstverständlichen Forderungen an ein Wurzelfüllmittel nicht zu reden, die in diese Einteilung eingeordneten Mittel zur Behandlung der perforierten Wurzel (Wurzelbehandlung = Wurzelhaut-, = Wundbehandlung) erfüllen die wichtigste Forderung: *Reizlosigkeit.* Ja diese Mittel sind z. T. «biologisch», d. h. gewebsähnlich bis gewebsgleich (Elfenbein). Aber zur speziellen Untersuchung gerade dieser Eigenschaften eignen sich andere als Perforationsversuche besser: (Exstirpations?-) Amputations- und vor allem Überkappungsversuche. Auch der Forderung nach Röntgensichtbarkeit kommen diese Mittel nach (Elfenbein zwar nur in Kombination mit Jodoform usw.).

Wurde aber als morphologisches Ergebnis die besondere Bedeutung der lagemäßigen *physikalischen* Bedingungen der Perforationswunde erkannt, um so mehr sind auch die *physikalischen* Eigenschaften der therapeutischen Mittel von Belang. Die wichtigste dieser Eigenschaften ist die *Konsistenz.* Sie ist von Bedeutung 1. für die *Einführbarkeit* und somit für die Methodik allgemein und 2. für den *Abschluß* der Perforationsöffnung selbst. Dieser ist wieder abhängig vom Grade der *Resorbierbarkeit* des Materials.

Konnten auf Grund der Untersuchungsergebnisse die tatsächlich angewandten Verschlußmittel in das obige Schema eingeteilt werden, so stellt dabei die Einteilung das Wesentliche dar. Mit den Mitteln selbst will weder der Eindruck der Vollständigkeit noch der der Vollkommenheit erweckt werden. Warum sollten nicht etwa *Calxyl* (bzw. Endoxyl) (siehe *Ruchenstein*) oder Pulpatekt (Jodoform enthaltend), Albrechtsche Wurzelfüllung (alt, bzw. Telokan), Oxpara (+ Jodo-

formpulver) usw. an gegebener Stelle, insbesondere im Gebiete des *Apex*, mit ebensolchem Erfolge angewandt werden können? Ein abschließendes therapeutisches Ziel lag den wenigen und seltenen Versuchen allzufern. Wesentlich ist die morphologische Erhebung. Diese erst erkannt, gestattet eine Therapie und bietet die Grundlage für deren Untersuchung.

Jodoform als solches und in Kombinationen ist in der allgemeinen Medizin, dann in der Zahnheilkunde, in der Wurzelbehandlung nicht nur, sondern auch (siehe Einleitung) in der Behandlung perforierter Wurzeln seit Jahrzehnten im Gebrauch. Schließlich haben es *Kübler* und *Stäheli* im Tierversuche angewandt (über dessen Pharmakologie siehe *Stäheli*). Lag dann die Verwendung des Jodoforms als Grundelement aller verwendeten Verschlußmittel für die eigenen Versuche im Interesse einer gewissen *Einheitlichkeit* der Untersuchung, zur Beobachtung der physikalischen Bedingungen eines Materials bietet vor allem seine vielseitige *Kombinationsmöglichkeit* Gelegenheit.

Mit der leichten *Einführbarkeit* mittels Lentulo erfüllen die angewandten Mittel eine erstwichtige Voraussetzung für ihre Verwendbarkeit. Am leichtesten einführbar ist bekanntlich die Walkhoffsche Jodoformpaste. Gleichzeitig lassen damit sich Wurzelkanal sowohl als Perforationsstelle versorgen. So wurde in den Wurzelkanal allein einrotiertes Material auch an der Perforationsstelle, sogar darüber hinaus angetroffen. (Vergleich: «Abfüllen» von «Granulomen.)» Was schon die Einführbarkeit betrifft, eignet sich dieses Mittel besonders dort, wo man über genaue Lage und Erreichbarkeit, ja selbst über die Existenz einer Perforationsstelle im Zweifel ist. Dies trifft besonders bei apikalen Perforationen zu.

Auch Elfenbein nach *O. Müller* läßt sich leicht applizieren, sofern dies unmittelbar nach dem Anrühren geschieht. Ebensogut sind seine Kombinationsformen mit Jodoform zu verarbeiten. Auch diese Mittel («biologische») müssen an apikale Perforationen verwiesen werden.

Vaselinöl-Guttapercha warmplastisch mit Jodoform vermengt und erwärmt, unmittelbar einrotiert — dies bietet

keine Schwierigkeiten —, läßt sich auch beim Erhärten noch, im geeigneten Zeitpunkt und bei genügender Vorsicht (!), nachstopfen. Demnach wird es besonders vorteilhaft für seicht gelegene und weitoffene Perforationsstellen verwendet.

Ist so ein momentaner *Abschluß* dank der leichten Einführbarkeit dieser Mittel gewährleistet, auf die *Dauer* gestaltet sich der anzustrebende *Kontakt* mit dem lebenden Gewebe sehr unterschiedlich — je nach Konsistenz und Resorbierbarkeit.

Jodoformpaste, mit der selbst über die Perforationsstelle hinaus, an Gewebstrümmern vorbei, auf leichteste und ideale Weise mit dem lebenden Gewebe der Kontakt gelingt, wird innert Stunden und Tagen resorbiert (jedenfalls verflüssigt) bis in den Kanal hinein.

Weniger rasch wird Elfenbein resorbiert, noch langsamer (je nach dem Gehalt an Jodoform) Vaselinöl-Guttapercha + Jodoform, so daß schließlich nur noch etwelcher die Öffnung überragender Überschuß, kaum mehr, resorbiert wird.

Es ist bekannt, was ein durch Resorption des Verschlußmittels entstandener (sekretgefüllter) Hohlraum, ein «*toter Raum*», ganz abgesehen von der Entrückung medikamentöser Einflüsse, einer Sekundärinfektion für Möglichkeiten bietet (Mündung durchbohrter [infizierter] Dentinkanälchen!). Was erst ein solcher *funktionsleerer Raum* für die Regeneration bzw. Reparation bedeutet, das fand im morphologischen Ergebnis seinen Ausdruck. (Dauerbestand des Hohlraumes; labile Ausflucht [toxitroper] Granulationen; Herd; Läsionsreiz nichtresorbierter scharfer Kanten.) Resorption und Apposition mögen diesen Mangel am Apex beheben, seitlich bis zum Cervix ist hiezu kaum Anlaß.

Erließ demnach schon die *Einführbarkeit* der Mittel einen Hinweis zu deren lagebedingten Verwendbarkeit im Sinne der gegebenen *Einteilung*, die eben erwähnten *Verschlußbedingungen* fordern sie unzweideutig.

Um der Einheitlichkeit der Untersuchung willen im Rahmen einfachster schematischer Bedingungen angewandt, vermochten freilich die Versuchsmittel dem Sinne der Einteilung noch nicht zu genügen. Ein zwar klinisch befriedi-

gendes täuschte denn auch über ein histologisch noch ungenügendes Resultat hinweg. Aber es sind nachgerade nicht jene histologischen «Heilerfolge», sondern, dies ist streng auseinander zu halten, die daraus erschlossenen morphologischen *Schlußfolgerungen*, worauf sich jene Einteilung ergründet. Und selbst in dieser Einteilung finden nur gerade die *grundlegenden Richtlinien* zur Therapie der perforierten Wurzel Erwägung. Denn deren schematischen Befolgung gebricht es in konkreten Fällen (wie in den Versuchen) nicht erst noch an folgenden eine *Diagnose erschwerenden Unsicherheitsfaktoren* in bezug auf

1. die Lage
2. eine Infektion und
3. das Ausmaß der Wunde

} (: Zeitpunkt des Verschlusses!)

Insofern bedarf die Therapie innerhalb der gegebenen Richtlinien einer gewissen *Steuerung*.

Ist schon der Übergang der schematisch auseinandergehaltenen Heilformen ein allmählicher, die genaue *Lage* der Perforation ist oft so schwer abzuschätzen, daß nur gerade ein solches Mittel zum Verschlusse geeignet erscheint, das die beiden lagebedingten Forderungen annähernd in sich vereint: *hartplastischen Abschluß und Resorbierbarkeit*. Durchjedwelche Mischungsmöglichkeit von Jodoform mit Vaselinöl Guttapercha z. B. ist die *Resorbierbarkeit dehnbar, dosierbar*. (Jodoform-Vaselinöl-Guttapercha in jeder Rubrik der Einteilung.)

War auch in jedem Falle beim Verschlusse das jeweilige *Ausmaß der Wunde* und vor allem der Grad einer etwa möglichen *Infektion* nicht genau bekannt, darüber weiß man praktisch bei jeder Perforation nicht sichern Bescheid. Und wie oft scheitern nicht die theoretischen Forderungen nach Aseptik an der praktischen Ausführung! (Siehe *Zeltner*.) Eine auf die Infektion bezogene Untersuchung würde das Ergebnis wohl kompliziert, der Praxis aber, der es zugutekommen sollte, nichts gefruchtet haben. Überdies wären bakteriologische Untersuchungen (der Technik halber) nur unsicher und in zu geringer Zahl ausführbar gewesen, während angesichts der Kompliziertheit des Traumas und der medikamentösen

(chemotaktischen) Beeinflussung Rückschlüsse auf die Infektion aus dem histologischen Bilde allein nicht statthaft sind. Oder wäre wem gedient mit der Anmaßung, aus technisch begrenzt möglichen Untersuchungen heraus ein präzises theoretisches Ergebnis über den Faktor Infektion erfinden zu wollen? Hier sind Tierversuche am Platze.

Wurden die Versuche gezwungenermaßen, wie aus den Beschreibungen zu erheben ist, unter etwa praktisch vorkommenden Bedingungen angelegt, in keinem Falle wurde eine gangränöse Wurzel perforiert ohne mindestens zwei Asphalin-Einlagen vorausgeschickt zu haben. Es ist ja auch zu erwarten, daß bei *unbehandelter Gangrän überhaupt keine Manipulationen* vorgenommen werden, die eine Perforation riskieren würden! Es erübrigt sich, zu untersuchen, wie solche Perforationen behandelt werden sollten.

Nicht doch ist die Frage «septisch oder aseptisch» für Behandlung oder Nichtbehandlung, wie *Kübler* auf Grund nur klinischer Fälle meinte, ausschlaggebend, sondern höchstens für die *Art* der Behandlung. Einmal ist in der Praxis diese Unterscheidung meist nicht mit Sicherheit zu treffen, dann verliefen eben solche praktisch geübte eigene Versuche gerade klinisch befriedigend, und dies schon ohne besondere antiseptische Behandlung.

Wurden der Vereinheitlichung der Versuchsbedingungen und -ergebnisse wegen die Perforationen sogleich wie endgültig verschlossen, praktisch kann dem unsichern Faktor Infektion begegnet werden durch *dosierte Therapie*, dosiert nach Zeit und Medikament. Je nach der Wahrscheinlichkeit einer Infektion läßt sich die Dosierung erwirken entweder

1. in einem größern oder kleinern Anteil des reizlosen Antiseptikums (Jodoform) im einmaligen und endgültigen Verschlußmittel selbst, je auch nach Lage, oder
2. in der wiederholten Versorgung der Perforationsstelle mit dem Antiseptikum (Jodoform) unter sukzessiv ansteigender Beimengung der übrigen Bestandteile (Elfenbein, Vaselinöl-Guttapercha) eines schließlich lagebedingten endgültigen Verschlußmittels.

Läßt es sich zwar nicht empfehlen, ohne aus in den Untersuchungen ersichtlichen Gründen zu warnen, hierin zu viel tun zu wollen (sekundäre Läsion, Infizierung, chemische Reizung), diese

medikamentös dosierte, zeitlich fraktionierte Therapie

kann auch dem zeitlichen Heilablauf zugute kommen. Sind doch Sinn und Zweck gewisser nur einmalig und endgültig plazierter Medikamente (z. B. gefäßproliferierende Wirkung des Jodoforms) oder gar eines biologischen Mittels, wie Elfenbein, in Frage gestellt, solange Sekret, Gerinnsel und Gewebstrümmer den Kontakt mit dem lebenden Gewebe verlegen*. In diesem Falle erschiene, histologisch betrachtet, als Zeitpunkt eines endgültigen Verschlusses die Wendung der Entzündung von der defensiven bzw. resorptiven zur reparativen Phase geeignet. Aber eine auch nur annähernde Festlegung dieses Termins macht Schwierigkeiten.

Symptome!?

Bis dahin beruhen die therapeutischen Schlußfolgerungen, kurz zusammengefaßt, auf der grundlegenden morphologischen Erhebung: Das Entzündungsbild nach Wurzelperforation gestaltet sich *trotz verschiedener Voraussetzungen* in bezug auf Sterilität *an selben Stellen* der Wurzeloberfläche *immer wieder ähnlich*.

Nicht daß eine Infektion für das Entzündungsbild belanglos sei, dies sei nicht behauptet, im Gegenteil. Dessen *zelluläre* Zusammensetzung, zur Genüge untersucht und bekannt, war nicht Gegenstand der Beschreibung. Selbstverständlich hat (abgesehen von Verzögerungen im Heilungsprozeß durch nekrotisches und infektiöses Material an und für sich) ebenso wie eine nur traumatische auch eine infektiöse Entzündung *physikalische* Begleiterscheinungen im Gefolge.

Diese doch wurden als besonders interessant in der Gestaltung des Entzündungsbildes nach Wurzelperforation erkannt. Und sie sind es nicht nur zufolge der Besonderheit

* Es ist sehr wohl anzunehmen, daß durch *Aspiration* von Blut, Sekret und Gewebsfetzen, soweit losgelöst, mit dem «*Aseptor*» *(Riedener)* die Wunde für eine Versorgung wesentlich besser vorbereitet werden kann.

des *Traumas* (1.), noch einer *Infektion* (2.), sondern auch, und gerade dies, in deren Abhängigkeit von der gegebenen *Gefäßversorgung* (3.) und vom *begrenzenden anatomischen Rahmen* (4.), eben je nach *Lage* der Perforation. Das Zusammenwirken dieser vier Begebenheiten äußert sich klinisch im Symptom.

Das *klinische Symptom* entscheidet — nebst der *Anamnese* — über den *Behandlungsplan*.

Was aber nützt die Feststellung eines noch so auffälligen Symptoms, wenn es falsch oder einseitig, z. B. nur im Hinblick auf eine Infektion, ausgelegt wird? So gab z. B. der *Schmerz* als das ausdrucksvollste und oft imperative Symptom zu manchem Trugschluß Anlaß; voreilige Extraktion auf Grund eines Vor- oder Fehlurteiles (vgl. Parulis und deren Therapie).

Dies ist die Bedeutung nur eines Symptoms für die Therapie — über welches das Tierexperiment keinen Aufschluß gab. Es galt daher, im Experimente am Menschen mit der geäußerten subjektiven Wahrnehmung von Grad und Dauer des Schmerzes als dem *psychischen* Geschehen das parallele *morphologische* aufzudecken. Trugen hernach zur Deutung des Schmerzsymptoms im besonderen die physikalischen Begleiterscheinungen der Entzündung bei, diese ihrerseits hängen vorwiegend von den obgenannten lagebedingten Faktoren ab, die aber bald nicht verstanden, bald gar nicht berücksichtigt wurden. Nicht schematisch, sondern innerhalb der erschlossenen Richtlinien dem Symptome folgend, individuell verschieden ist demnach die Therapie der perforierten Wurzel.

Die vorliegenden Untersuchungen gingen weniger dahin, *ein Mittel zur Therapie* zu finden, als vielmehr an Hand des histologischen Bildes Verständnis für die tatsächlichen Heilungsmöglichkeiten zu wecken. Zwischen diesen Ergebnissen und vorliegenden *therapeutischen Hinweisen* liegt ein breites Feld, noch immer nicht bar der Spekulation, bereit zu weiteren Untersuchungen.

Zu hierfür notwendigen Massenversuchen rechtfertigt freilich die Schwere und Schwierigkeit des Eingriffes der Wurzelperforation kaum. Da die geforderten Eigenschaften der Verschlußmittel, aus den Versuchen gefolgert, bekannt sind, so darf deren Erprobung *einfacheren Experimenten* überlassen werden.

Würde etwa nach Exstirpation der Pulpa das ganze periapikale Gebiet, nicht bloß der daraus extrahierte Apex, untersucht, so könnte dieses Verfahren (eventuell unter Erweiterung des Foramen apicale) auch der Lösung des Problems der Wurzelperforation dienen. Doch nicht weniger einfach ist dies. Tatsächlich sind die oben erwähnten Mittel aus dem Gebiet der üblichen Wurzelbehandlung entlehnt. Wenn aber an Hand von Perforationsbeispielen darauf hingewiesen werden mußte, daß Mißachtung der geäußerten Forderung, eben nach Untersuchung des *ganzen* Entzündungsgebietes, zu Täuschungen verführt, so klärt daraus sich auch ein Grund, warum so viele Mittel sich wohl zur Wurzelbehandlung, nicht aber zur Behandlung einer Perforation «eignen»!

Wenn schon aus einem Vergleich mit den günstigeren klinischen und röntgenologischen Ergebnissen der Beweis geliefert wird, «daß *einzig die histologische* Kontrolle Aufschluß über den Wert einer Wurzelbehandlungsmethode geben kann», so ist diese Forderung zu präzisieren: *Ganzheitsuntersuchung, Zahn + «Zahnbett»*.

Zur Prüfung der nun einmal geforderten Eigenschaften eines Mittels, sei es zu dieser oder jener Behandlung, eignet sich als Testobjekt nichts besser als die Zahnpulpa, ein klar begrenztes, von einer Endarterie versorgtes, äußerst feinempfindliches Organ, eine *histologische Untersuchungs- und Maßeinheit. Pulpaüberkappung*. Vereinfacht die bloße Extraktion des Zahnes die *Versuchstechnik*, kurze *Versuchsdauer* ist ein weiterer Vorteil. Gerade die allzulange Versuchsdauer ist es auch, die nebst anderem das Perforationsexperiment erschwert. Denn, wennschon bis anhin Perforationsversuche bis zu sechs Monaten Dauer angelegt wurden, deren zäh errungenes Ergebnis beharrt in dem bescheidenen Hinweise auf die *Tendenz zu Heilformen*, nach denen in weiteren Versuchen frühestens ein *Jahr* nach der Perforation der Wurzel gesucht werden sollte.

* * *

Dies *abschließend* zur *Therapie* der perforierten Wurzel. Eine konservierende, zweifellos die grundlegende Therapie, hatte in den Versuchen (wie in der Praxis) klinisch «Heilung»

im Gefolge, histologisch nicht. Ist besser klinisch wie röntgenologisch von Erfolgen die Rede, es gibt nur histologisch eine Heilung. Wenn auch histologisch den Heilungsmöglichkeiten ein weiter Spielraum eingeräumt werden muß — je nach Lage, von Epithelisierung über bindegewebige bis zu einer hartgewebigen Vernarbung —, diese Heilung wird praktisch selten auf Grund dieses oder jenes konservierenden Mittels zu erreichen sein. Es gibt kein «Wurzelheilmittel». Vielmehr ist die Heilung an sich bewußt dem Körper, genauer — soweit nicht, marginal, dem Epithel —, dem Stützgewebe zu überlassen. Dieses *Stützgewebe*, in seinen bestimmten, physikalischer Funktion adäquaten Gewebsformen, spricht auf physikalische Reize, ob *funktionell* oder *entzündlich* bedingt, spezifisch an.

Die (gewebs-) *spezifische*, i. e. *Gewebstherapie*; ist also eine *physikalische Therapie**:

Kommt ihr

I. die *konservierende* Therapie mit dem Verschlußmittel als *Wundverband* nahe — dessen physikalische Eigenschaften erschienen in den Versuchen für die Heilung von besonderem Belang —; dann aber ist physikalisch im engeren Sinn

II. jede Art der *Bestrahlungstherapie* (Diathermie und Jontophorese inbegriffen — sie kommt zur *Unterstützung* der konservierenden und chirurgischen Therapie in Frage, und zwar auch intermittierend bis zu fortgeschrittenen Heilungsvorgängen (siehe Sonderbefunde: Endothel!); aus untersuchungstaktischen Gründen wurde sie nur zur Überwindung der krassesten subjektiven Symptome angewandt (Sollux, Perihel; resorbierende, schmerzlindernde Wirkung);

III. angemessene (Vibrations- oder Streich-) Massage (Zunge!) zur Förderung der Resorption und, mangels funktioneller Reize, der Kallusbildung, doch erst in vorgeschrittener, nicht mehr akuter Entwicklung. (Nachteile: Umständlichkeit, Gefahr des Zuviel!)

* Physikalisch ist schon die unmittelbare Vorbehandlung der Wunde: 1. Ausschwemmen mit H_2O_2, 2. Aspiration mit «Aseptor» *(Riedener)*

IV. *Chirurgische* Therapie.

Wenn, sofern eine Therapie der perforierten Wurzel überhaupt in Frage kommt, wie oben betont, eine *konservierende* zweifellos die grundlegende ist, dann hat sie einem *Gewebe*, dem Stützgewebe, in erster Linie zur Heilung zu dienen. War einmal die Bedeutung der *Mikroorganismen* für diese Heilung erkannt, da mußte sie *antiseptisch* sein. Wurde bald darauf das Antiseptikum, *selbst* ein *Fremdkörper*, für die Heilung schädlich gefunden, dann mußte das Heilmittel *reizlos*, ja gewebsähnlich bis gewebsgleich sein, d. h. *biologisch*. Es wurde sogar *spezifisch*, nicht bloß gegen Mikroorganismen, sondern auch für Gewebe (Eiweiß, Blutsera, Homöopathie) und deren spezifischen Stoffwechsel. Das ideale Heilmittel biologisch, gewebsspezifisch, genügte in *stofflicher* Beziehung einem Gewebe und einem gewissen gewebsspezifischen, selbst einem entzündlich verschobenen Stoffwechsel (Neutralisierung der Gewebszerfallsprodukte. Calxyl). Weder konnte Stoffwechsel (im weitesten Sinne) noch Antisepsis spezieller Untersuchungsgegenstand gerade der Wurzelperforation sein. Hingegen geht aus den Untersuchungen hervor, daß der Begriff eines *biologischen* und selbst eines *(gewebs-) spezifischen* Heilmittels ergänzt werden muß, und zwar dahin, daß das Heilmittel nicht nur *stofflich*, sondern auch *funktionell* der Heilung eines *Gewebes*, hier des Stützgewebes, also gewebs-spezifisch *physikalisch* genügen muß. Insofern aber jede *Entzündung* (Bindegewebe!) selbst *physikalische* Bedingungen erwirkt, haben diesen ebensolche selbst in einer konservierenden Therapie zu begegnen. «*Biologisch*» ist ein Mittel also erst dann, wenn es nicht nur *stofflich*, sondern auch *physikalisch* der Versorgung eines *Gewebes* dient.

Noch weniger als etwa die Bestrahlungstherapie konnte aus dargelegten Gründen die *chirurgische* Gegenstand der Untersuchung sein. War von einer möglichen (1.) Abtragung des Limbus bis zu einer naheliegenden Perforationsstelle bereits die Rede (siehe auch *Kantorowicz*), (2.) Aufklappung und Verschluß der Perforation von außen ist eine andere Methode. Wertvolle Unterstützung des Heilablaufes durch (3.) *Inzision* konnte an einem histologischen Bilde (E. M. +3) plau-

sibel gemacht werden. Dabei ist zu unterscheiden a) zwischen einer schonenden, seichten (= Punktion) und b) einer tiefen Incision (vom Kanal her durchspülbare künstliche Fistel). In einem Falle wurde nach Zufallsperforation mit klinischem Erfolge inzidiert. Mit der späteren (4.) Wurzelspitzenresektion im selben Falle (zwecks histologischer Untersuchung hier) wurde für eine radikale Methode zur «Abheilung» einer Perforation in Wurzelspitzengegend Beispiel gemacht. Über weitere extreme chirurgische Eingriffe («Odontodiatomie» und Amputation ganzer Wurzeln z. B.) weiß die Literatur mehr zu berichten. (*Witzel, Hoffmann, Müller A.*; vergleiche auch: *Evans, Fischer, Greve, Haber, Kantorowicz, Klein, Rebel, Reinewald, Rosenow, [Williger, Schuster], Sachse, Schröder, Silz, Stern, Weber* und noch mehr.)

Aber wie oft kann hernach von einer Heilung im eben nur histo-morphologischen Sinne die Rede sein?

Ist es im übrigen müßig, die Möglichkeiten einer chirurgischen Therapie in einen bestimmt begrenzten Rahmen zwingen zu wollen, schon weil darüber die Geschicklichkeit des einzelnen Operateurs entscheidet —, die Tatsache selbst, daß die Perforation ein operativer Kunstfehler ist, rät zur Zurückhaltung.

3.

Epilog

Angesichts der morphologischen und therapeutischen Ergebnisse kann man nicht umhin, daran zu erinnern, daß vor aller Therapie der Wurzelperforation das Bestreben nach deren Vermeidung geht, *Prophylaxe.*

Es erübrigt sich, vor dem Gebrauch dieser oder jener subtilen Wurzelbehandlungsinstrumente zu warnen; entscheidend ist deren ebenso subtile Verwendung. Wer aber mit so viel Ungeschick darüber verfügt, daß er immer wieder Perforationen setzt, der wird sich besser auch in deren Behandlung nicht üben, denn diese erst ist recht subtil. Und werden schließlich Dentikel, Stenosen und andere ungünstige topographische Anlagen für eine Perforation verantwortlich gemacht, die Schuld liegt weniger an ihnen als an deren Nichtbeachtung. — Am Ende sind selbst der Kunst der Wurzel-

behandlung Schranken gewachsen; doch noch in der weisen Beschränkung zeigt sich ein Meister.

Aber die *Vermeidung* der Wurzelperforation beginnt *nicht erst im Wurzelkanal!*

Wenn es bis dahin im allgemeinen darauf ankam, den Wert einer Wurzelbehandlung im besten Falle an der histologischen Untersuchung des aus seiner Umgebung (Paradentium!) herausgerissenen Zahnes abzuschätzen (wobei doch Reizlosigkeit des Paradentiums Hauptforderung war), dann ist es nicht verwunderlich, wenn in dieser «Splendid Isolation» ein kaum absehbarer Verschlußmittelkult Circulus vitiosus spielte.

Läuft die gestellte Forderung nach *Ganzheitsuntersuchung* nach zwei Richtungen hinaus, es wäre eine Genugtuung, deren eine in den analogen Perforationsuntersuchungen gedeutet zu haben: Einzeluntersuchung von *Zahn + Alveole* — das Wurzelbehandlungsproblem aus einem engen Blickfeld befreit, würde zugleich dem der Paradentose dienen; auf die andere, einfachere, in voller Entwicklung befindliche Ganzheitsuntersuchung wurde hingewiesen: Serienuntersuchung *überkappter Pulpen.*

Einerseits konnten von 100 klinischen *Erfolgen* schon mit der üblichen partiellen (rein dentalen) Untersuchungsmethode nur rund 90 bis 80 oder noch weniger histologisch als solche bestätigt werden; bisherige Überkappungsversuche machen einen bedeutenderen Prozentsatz strittig. Anderseits gibt nach Ganzheitsuntersuchung von Wurzelperforationen das Verhältnis vom klinischen zum histologischen Bild, auch nach vorbehaltvollen Analogieschlüssen auf dasjenige von Wurzelbehandlungen nach Partialuntersuchungen, Anlaß zu der äußerst notwendigen (= Not wendenden!) Besinnung, daß nämlich die *Wurzelbehandlung* ein nicht folgenloser *Notbehelf* ist — die Wurzelperforation innerhalb dieser zahnärztlichen Kunst aber ein Fehlgriff. Ist selbst Wurzelbehandlung — *χειρῶν ἔργον* = der Hände Werk —, *Chirurgie* in kleinstem Raume, wird sie vollends auf Grund unmittelbarer, nur *klinischer* (samt röntgenologischer) «Erfolge», ohne medizinische Bedenken, allzu selbstverständlich ausgeübt, ist es da

verwunderlich, wenn auch *unberufene* Hände sich in dieses Handwerk teilen? Wenn dem aber so ist — das Maß der Ausübung eines Notbehelfes, Gradmesser eines Berufsstandards, verrät es nicht einen beruflichen Notstand? —, soll da in erster Linie und wie das Handwerk auch Unberufener gelegt werden können?

Die Vermeidung der Wurzelperforation beginnt nicht im Wurzelkanal! Ist «jede Zahnwurzel ein kostbares, durch nichts Gleichwertiges zu ersetzendes Gut des Gebisses» *(Kübler)* — ist nicht ein intakter Zahn, ein ganzes Gebiß, das bewahrte menschliche Antlitz ein viel wertvolleres Gut?

Mehr Achtung vor diesem Gut, mehr Distanz von Notbehelfen, nicht «aus der Not eine Praxis machen»! Hand an dieses Gut, solange es sich nach *medizinischen* und *sozialen* Gesichtspunkten in seiner *Entwicklung* (Zahnwechsel) formen und als solches erhalten läßt, zum Schutze gegen *Karies* und *Deformitäten*, vielmehr noch deren *Folgen* (körperliche wie psychische) — falls wir die Berufenen sind! Denn (Motto der Internationalen Liga gegen Rheumatismus!): «Jede Krankheit, welche eine soziale Bedeutung hat, muß im *Anfang und nicht am Ende* bekämpft werden.»

* * *

Zweiter Teil:

Sonderbefunde am Paradentium

Für die Erkenntnis des Normalbildes morphologischer Anlagen wurde schon oft erst in der Beobachtung deren pathologischen Verhaltens das Auge geschärft. So entstand auch der Begriff Paradentium. Wenn es aber gilt, Begriffe sowohl lebendig zu erhalten als auch vor Angriffen (wie dies gegenüber dem Paradentiumbegriff bereits geschah) in Schutz zu nehmen, dann sind sie von Zeit zu Zeit von ihrem idealisierten, lehrbuchmäßigen Schema, der Selbstverständlichkeit der Regel, zu befreien, d. h. sie bedürfen praktisch auf Grund aktueller Beobachtungen hin und wieder einer Bestätigung, Präzisierung oder Korrektur.

Hier einige solcher Beobachtungen:

I. BEFUNDE IM SUPRAALVEOLÄREN («MARGINALEN», «GINGIVALEN») PARADENTIUM (im bukkalen Teil im besonderen).

Wenn schon in den Untersuchungen über die perforierte Zahnwurzel gerade die Verwendung des Organbegriffes *Paradentium* einige Schwierigkeiten bereitete, dann nicht nur, weil der Ablauf des pathologischen Geschehens kaum anders als schließlich aus einem Gewebsbegriff, dem Stützgewebe, zu erklären war, sondern auch wegen der Unklarheit dessen *supraalveolärer Begrenzung*. (Die meisten der experimentell gesetzten Perforationen zogen dieses Gebiet direkt oder indirekt in Mitleidenschaft.)

Hierin aber (siehe Titel) kommt schon die ebenso zweckdienliche wie zwangsläufige Unterteilung des Paradentium zum Ausdruck:

a) das *alveoläre* Paradentium;
b) das *supraalveoläre* («marginale», «gingivale») Paradentium.

Will man im Paradentium den Zahnhalte- (oder Zahnband-) apparat sehen, so sind dessen Insertionen für die Begrenzung des Organbegriffes Paradentium maßgebend. Wird somit durch Einbeziehung des Zementes eine Begrenzung zahnwärts eindeutig, peripher, im alveolären Knochen wie im supraalveolären Bindegewebe, ist die Begrenzung virtuell. Diese Begrenzung ist nicht weniger virtuell, wenn ganz selbstverständlich die Innenkortikalis in den Begriff Paradentium einbezogen wird. Deutlicher wird die Umschreibung, wenn negativ erklärt wird, daß die (subgingivale) Außenkortikalis wie die Kortikalis des Nachbarzahnes und dessen analoges supraalveoläres Paradentium außerhalb des paradentalen Bereiches *eines* Zahnes liegen. (Vergleiche: *Gottlieb* und *Orban, Siegmund.*)

Ebenso schwierig wie die des alveolären ist somit die periphere *Begrenzung* des *supraalveolären* Paradentium, insbesondere gegenüber der Gingiva, also bukko-oral. Zugleich als Beitrag zu deren Klärung wie auch zur Begründung obiger Unterteilung des Paradentiums in ein alveoläres und supraalveoläres wird die Vermittlung folgender, schon an sich interessanter *drei Befunde* dienstbar gemacht.

1. «Zementschälung», ein Zufallsbefund[1]).

Ein starkes *gingivo-zervikales Schrägband* (bukkal) zieht sich aus dem subgingivalen Bindegewebe kronenwärts schräg über den Limbus alveolaris zum Ansatz am zervikalen Zemente. Über diesem Schrägband findet sich, in entzündungsfreiem Bindegewebe eingebettet, ein *Zementfragment*, eine Zementlamelle von der Dicke des Wurzelzementes. Doch zeigen einige Schnitte sie auch in teilweisem Abbau. Eine übliche sogenannte Zementrißfraktur vermutend, wurde vergeblich nach einer Unterbrechung des Zementmantels gesucht. Dagegen verriet dessen zervikaler Rand etwa die Form der Zementlamelle. Der im übrigen durchwegs gleich dicke Zementmantel endet nun zervikal nicht einheitlich, genau an der Schmelzzementgrenze, sondern nach verschiedenen Schnitten der Zirkumferenz anders, etwa in der Gegend dieser Grenze. Eine *Zementgrundlamelle* setzt sich aber von hier aus noch weit hinauf, schlußendlich fein auslaufend, über den *Schmelz* hin fort. An diesem Ausläufer ist in einiger Entfernung über dem Schmelzrand (also auf dem Schmelze) im Schnitte eine «Kittlinie» feststellbar. Hier also war offenbar zuvor die primäre Zementgrenze, d. h. diejenige der abgesprengten Zementlamelle. An dieser Lamelle wiederum ist die analoge Stelle erkenntlich. Mit einer entsprechenden gebrochen verlaufenden «Kittlinie» steht der Zementausläufer mit der neuen (sekundären) eigentlichen Zementgrenze unterhalb des Schmelzrandes in Verbindung. Der Distanz dieser beiden «Kittlinien» entspricht die Breite der abgehobenen Zementlamelle.

Diese zervikale *Zementschälung* ist (unter anscheinend neuerlicher Senkung der eigentlichen Zementgrenze) an weiteren Serienschnitten in *verschiedenen Phasen* zu verfolgen. Am Schlusse zeigt ein Bild den Beginn der «Kittlinie» im Zementfortsatz. (Siehe ergänzender Text bei der Abbildung.)

Die bindegewebige Umgebung der schon abgesprengten Zementlamelle verrät mit der Richtung ihrer Fasern noch immer ihre Zugehörigkeit zum oben erwähnten *gingivo-zervi-*

[1] Präp. 1 + E. M. der Perforationsversuche (siehe Abb.).

kalen Schrägband. Dieser Umstand aber deutet darauf hin, daß der Abriß des Zementfragmentes unter der *Zugwirkung* dieses sehr stark entwickelten Bandapparates erfolgte. Ob nun irgendein indirekter traumatischer Einfluß (Stoß von außen auf die Gingiva oder der nicht gelungene Perforationsversuch, Erschütterung in Richtung der Zahnachse!) ursächlich beteiligt war, dies bleibe dahingestellt. Ein ursächlicher Zusammenhang mit einer apikalen Periodontitis (nach As.-Einlage) ist denkbar («Längerwerden»). Direkter traumatischer Einfluß auf den Zementrand ist ausgeschlossen. Die *Abbiegung* des Zementes auf den Schmelz, die den erwähnten Faserbündeln unter Insertion in nahezu rechtem Winkel eine bessere Rißwirkung gestattete, ist ein die Zementschälung begünstigendes Moment. Der Umstand, daß darüber hinunter, soweit das starke Band ansetzt, eine weitere Schälung im Gange zu sein scheint, läßt auf die besondere *Bedeutung dieses gingivo-zervikalen Schrägbandes schließen*.

Im *Schutze* dieses Bandes ist die Gestaltung des *Limbus alveolaris* von Interesse. Er weist in den einzelnen Schnitten ein ganz verschiedenes Bild auf. An einigen Stellen läuft er mit entsprechendem Knochenanbau (und -abbau) spitz aus, während er daneben (zirkulär) nach vorausgegangenen Resorptionen mit lamellärem Anbau in einer wohlgeformten Rundung endet. Darin ist ein sich lakunär erweiternder Markraum erkenntlich, außerhalb der Rundung aber ruht, im Schutze des Winkels zwischen Schrägband und Zement, ein an Kapillarschlingen reiches, zartes, markähnliches Gewebe: ein «supralimbaler Markraum». An einem andern Bilde zeigt sich in der Nähe dieser Gegend am Limbus im Bereiche einer Endkapillare lamellärer Knochenanbau. Im übrigen weist die Alveolenkortikalis nach vorausgegangener Resorption breite Apposition auf. (Wanderung oder wachstumsbedingte Verengung des früher breiten, jugendlichen Periodontalraumes. Durchbruch!)

Schließlich ist noch eine isolierte Entzündung unter dem innern Saumepithel zu erwähnen. Sie gibt diesem Anlaß, bis weit unter den leicht vertieften Taschenboden hinunter zu wuchern.

RECHTS

A (Nr. 2)

3 + bukkale Perforation (2. Tag)
1 + keine Perforation, nur unvollständiger Versuch. Gleicher Röntgenstatus!

B (Nr. 12)

7 + Perforation in Bifurkation (Schraube), Sinus maxillaris (Sinusitis).
Horizontale Alveolaratrophie.
(Überstehen von Kronenrand und Füllung.)

C (Nr. 16)

6 — Während Guttastift in perforierte Bifurkation, Wurzelkanäle nicht versorgt; periapikaler Herd.

D (Nr. 18)

6 — Herd in der Bifurkation; keine traumatische Wurzelperforation, sondern (erst histologisch erkannter) Nebenkanal (rechts).

LINKS

E (Nr. 9)

+ 3 Apikale Perforation mit Kontrastmittel (Jodoformpaste).

F (Nr. 14)

— 2 Apikale (mes.) Perforation ohne Kontrastmittel als langer Schatten knapp erkennbar. Mesiodistale Abplattung der Wurzel enger, leicht gekrümmter Kanal,

G (Nr. 13)

+ 8 Mißachtung der normalen Stellung in der sagittalen Okklusionskurve: distale Perforation.

H

Seitliche Perforation (mit Kontrastmittel) und Apex mit Herden

J

Dieselbe Perforation ohne Kontrastmittel und ohne apikalen Herd zur Zeit der Behandlung, ein Jahr zuvor.

Abb. 1

(I Nr. 3, Abb. 27)

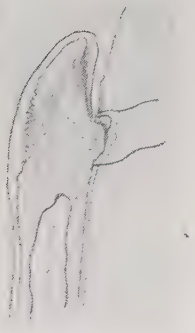

II (Nr. 1)

III (Nr. 4, Abb. 6)

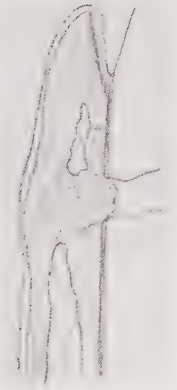

IV (Nr. 10, Abb. 10)
(Nr. 2)



V (Nr. 8, Abb. 8)

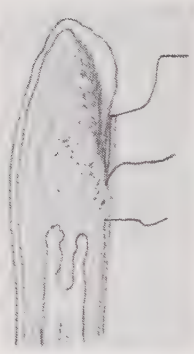

VI (Nr. 10, Abb. 11)

Abb. 2

Ergänzende schematisierte Skizzen einer Reihe von marginalen Perforationen.
Gestaltung des Entzündungsrahmens



Abb. 3 (Nr. 2, E.M. 3 +, IIIa)

Übersichtsbild

a) Knochenfenster mit Granulationsgewebe bei der Perforation.

Alveolarknochenrand marginalwärts von der Perforation nach der Zugrichtung in Apposition, gegen den Alveolenfundus durch straffes Bindegewebe geschützt.

b) periapikaler ostitischer Herd durch Knochen und Bindegewebe isoliert.

c) «Fernwirkung» (siehe: Sonderbefunde am Paradentium).

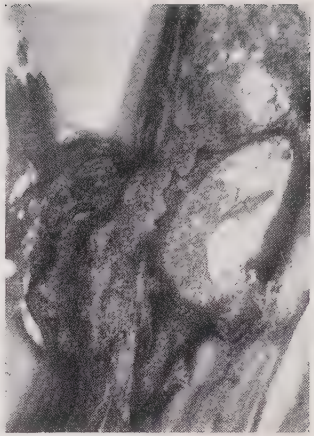

Abb. 4 (Nr. 2, E.M. 3 +, IIIb)

Perforationsstelle.

Anscheinend passiv verkalkte Barriere; anschließend (zunächst «epithelisiertes») Granulationsgewebe (im Zusammenhang mit dem äußern apikalen Periodont). «Epitheliale» Einkesselung unter dem (bereits hyperämisierten) straffen subgingivalen Stroma. Dieses gestattet keine weitere Verschiebung des eliminierten nekrotischen Bezirkes gegen außen. Daher unter vermehrtem Druck Einschmelzung (zystische Entartung) oder Sprengung des epithelialen Mantels (nach oben). Siehe Sonderbefunde! (Zweiter Teil). Scharfe, abgebogene Zementkante (ohne Spuren von Resorption) am kronenseitigen Rande der Perforationsöffnung.

Abb. 5 (Nr. 2, E.M. 3 +, II.)

Zementresorptions- und Reappositionsstelle apikalwärts von der Perforationskante (in nur wenigen Schnitten). Zement hier in direktem Kontakt mit dem Granulationsgewebe. (Sonst aber, wo keine Resorption, durch schmale Periodontschicht davon getrennt.) Bindegewebsstrang schützt den (nicht sichtbaren) Alveolarknochen. «Epitheliale» Stränge. Siehe Sonderbefunde und zugehörige Abbildungen.

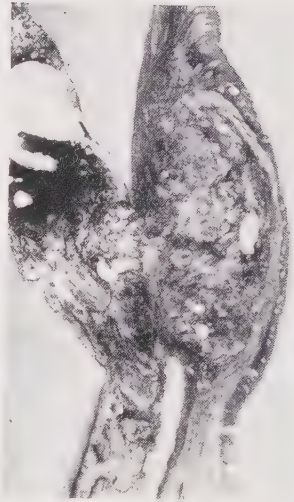

Abb. 6 (Nr. 4, E.M. + 3, Ia)
Perforation gegen Limbus alveolaris.

I. Innerer (= paradentaler) Anteil der Entzündung.
II. Äußerer (= gingivaler) Anteil der Entzündung. Ovoide Form. (Siehe Skizze und Text.)
An der zervikalen Perforationskante scharfer Zementrand ohne Resorption.
Innenkortikalis resorbiert; erweiterter Periodontal- und Markraum.
Epithelähnliche Stränge und ovoide Bezirke im eingewucherten paradentalen Anteil. Solche Stränge im äußern Anteil nur unter der äußern Oberfläche (gingivale Gefäßzufuhr!)
Passives, nichtwucherndes Verhalten des Epithels der Gingiva!
Ausbordung einer Elfenbeinscholle durch das Schleimhautepithel.

Abb. 7 (Nr. 4, E.M. + 3)
Resorptiv erweiterter limbaler Markraum liefert Muttersubstanz für das Granulationsgewebe (im innern, paradentalen (reparativen Anteil). (Vergr. aus Abb. 6.)

Abb. 8 (Nr. 8, L. K. 5 —, I)

Übersichtsbild (von oben nach unten):

Keine Wucherung des innern Saumepithels, Ansatz rechtwinklig.
Keine subepitheliale Infiltration.
Limbus alveolaris erhalten.
Bindegewebige Narbe ovoider Form (nur zum Teil im Präparat).
Kanalwärts (ca. 1 mm) zellreicher Granulationspfropf. Hohlraum.
Keine Resorptionslakunen trotz scharfer Kanten der Perforationsöffnung. (Hufeisenform am Narbenrande vor der Perforationsöffnung bedeutet Kurvatur eines arteriellen Gefäßes.)



Abb. 9 (Nr. 8, L. K. 5 —, VIII)

Grenzgebiet der Narbe (ovoid isoliert).

Zement, äußerst dünn, von schmalem Periodont begleitet, hatte keinen Kontakt mit dem Granulationsgewebe. Weder Resorption noch Apposition. «Epithelhaufen» sowohl im Periodont als in der Narbe ohne Wucherung. (Siehe: Sonderbefunde!)

Abb. 10 (Nr. 10, T.K. + 3, I)
Granulationsgewebe von Tasche und Perforation im Zusammenhang. Inneres Saumepithel in Wucherung.
Epitheliale Einkesselungen.
Passives Verhalten des gingivalen Epithels (bis zur Saumhöhe).
Starke Verhornung der Oberfläche (keine Nachbarzähne).
Füllungsmaterial fast genau an der Wurzeloberfläche.
Teils kleiner Hohlraum, teils (wo direkter Kontakt mit dem Füllungsmaterial, Vas.-Guttap.-Jodof.) verhornte Epithelschicht.



Abb. 11 (Nr. 10, K.T. + 3, II)
Ein anderer Schnitt von derselben Perforation wie Abb. 10.
Reguläres Periodont (vgl. Sonderbefunde) trennt die beiden Entzündungsgebiete der Tasche und der Perforation.



Abb. 12 (Nr. 10, K.T. + 3, II)
Vergrößerung aus Abb. 11.
Elastizität des Zementes (hier ohne Unterbrechung)! Keimgewebe als Fortsetzung des Periodonts und des erweiterten obersten Markraumes (zwischen Außen- und Innenkortikalis).

Abb. 13 (Nr. 7, P.W. 5 —, IIIa)
I. (x) Kleine Resorptionsstelle in der Mitte (zellhaltig) repariert; geschichtetes (zelloses) Sekundär-Zement darüber.
II. (xx) Wieder Resorption (oben und unten).
III. (xxx) Reparation durch zellreiches ungeschichtetes Sekundärzement.

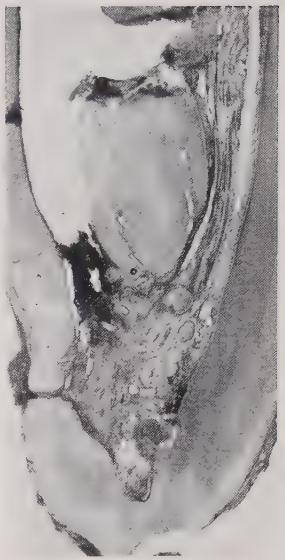

Abb. 14 (Nr. 15, K.I. + 5, Ia)
Kompliziertes Wurzelkanalsystem (siehe Text) erschwerte die Wurzelbehandlung und ließ vermeintlich auf eine Wurzelperforation schließen. Hingegen: Seitenkanal (in andern Schnitten darüber ein zweiter). Anschließend entzündliche Reaktion im Paradentium.

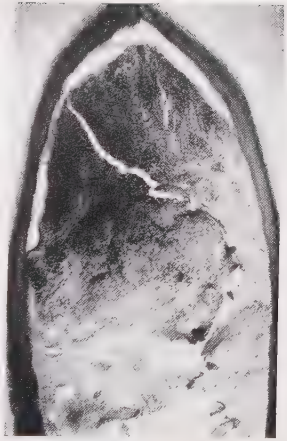

Abb. 15 (Nr. 16, R.M. 6 —, II)
Granulationspfropf in Bifurkation, gegen das interbifurkale Septum durch horizontale Bindegewebsbündel abgeriegelt. (Vergleiche Röntgenbild und Text).

Abb. 16 (Nr. 16, R.M. 6 —, IIa)
Bild aus derselben Bifurkation wie Abb. 15. (Zwischen beiden Extremen verschiedene Übergangsformen.) Sekundärzement- Dentikel- und Zementikelbildung!

Abb. 17 (Nr. 18, W. 6 —, I)
Resorptiv veränderter Nebenkanal mündet in Bifurkation. Daselbst Sekrethöhle im «epithelisierten» Granulationsgewebe. Einschmelzung.

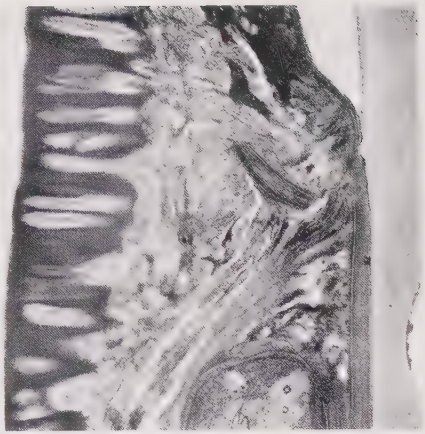

Abb. 18 (Nr. 3, E.M. 1 +, IIIa)
Zervikale «Zementschalung».
Abrißstelle. Hinter deren unterem Ende isolierter Schmelzauslaufer. (Vgl. Sonderbefunde, II. Kapitel). Haftenbleiben einer Zementgrundlamelle (Reapposition?) sogar am Schmelz und deren allmählicher Übergang in das Schmelzoberhäutchen.
«Ligamentum radio-marginale» (siehe: 2. «Fernwirkungen»), an sich schon unbedeutend ausgebildet, hier durch den Zementabriß geschwächt.
Besonders ausgepragtes gingivo-zervikales Schragband (vgl. Text) zum Teil noch mit Ansatz am Zementfragment. Zwischen beiden Bandanlagen: Trigonum papillare, Zahnfleischpapillarsaum im Querschnitt, mit Spitze am Zementfragment und mit Basis am Epithel der Gingiva, reich an tiefen Papillen. (Siehe: 3. «Zahnfleischpapillarsaum».)
(Rechts: blindes Kanalende nach vergeblichem Perforationsversuch.)

Abb. 19 (Nr. 3, E.M. 1 +, Ib)
Vergrößerung aus demselben Präparate wie Abb. 18.
«Supralimbaler Markraum» (im Schutze des starken Schragbandes). Gefäßknauel, -polster. Gefaßsprossen. Breite Zementoblastenschicht mit Ausbuchtungen. Schmale unverkalkte Zone an Zement und Knochen deutet auf appositionelles Wachstum der Hartgewebe.

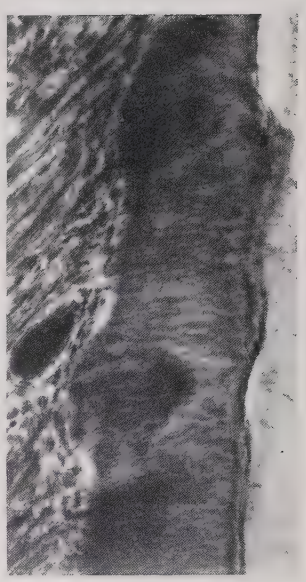

Abb. 20 (Nr. 3, E.M. 1 +, IIIb)
Vergrößerung aus Abb. 18.
Oben, zwischen Dentin und Zement der dort erwähnte Schmelzauslaufer («Schmelzperle»), tiefer ein weiterer, schmälerer Rest; darunter — als letzte Spur der ehemaligen Epithelscheide — der Ausläufer der Ameloblastenkutikula. (Siehe II. Kapitel.) Am Zement Andeutungen sekundärer Risse. Beim schwarzen Oval im Periodont kann es sich um einen verkalkenden adhärenten Zementoblastenhaufen handeln. (II. Kapitel.)

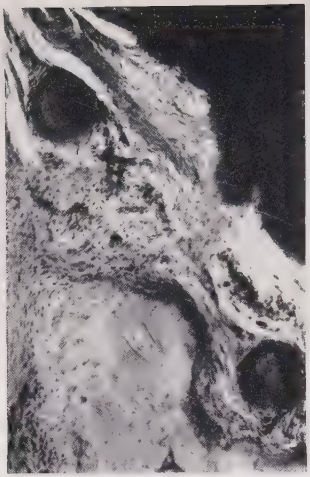

Abb. 21



Abb. 22



Abb. 23



Abb. 24

Abb. 21 (Nr. 1, E. M. +1, IIa)
Zwei Zementfragmente, durch traumatische Perforation am Zervix losgesprengt, wanderten im Zuge des gingivo-zervikalen Schrägbandes bis über den Limbus alveolaris

Abb. 22 (Nr. 1, E. M. +1, IV)
Zwei ebensolche Fragmente, unmittelbar übereinander, halbwegs zwischen Zervix und Limbus alveolaris im Zuge des gingivo-zervikalen Schrägbandes

Abb. 23 (Nr. 7, P. W. 5–, IIIb)
Zervikaler Zementrand (lingual)
Mündung des Schmelzes (anscheinend mit Ausläufer des Schmelzoberhäutchens) zwischen Dentin und Zement

Abb. 24 (Nr. 7, P. W. 5–, IIIb)
Gegenseite zu Abb. 23, also bukkal (zervikalwärts von der Wurzelperforation)
Schmal auslaufender Zementrand mit Ansatz des innern Saumepithels

Abb. 25



Abb. 26



Abb. 27

Abb. 28

Abb. 25 (Nr. 15, K. L. +5, II)
Eine der nicht seltenen Anomalien am Zement (hier auch am Dentin) unterhalb der Schmelz-/Zementgrenze. (Vgl. II. Kap., «Hertwigsche Epithelscheide.»)

Abb. 26 (Nr. 6, E. M. 7+, Ib)
Weitere Zementanomalie unterhalb des Zervix. «Schmelzperle» (?). (Vgl. II. Kap. «Hertwigsche Epithelscheide».)

Abb. 27 Nr. 15, Kl. +5, IVb)
Ein Schmelzoberhäutchen (bzw. die Ameloblastenkutikula) läßt sich von oben bis zur Einmündung zwischen Dentin und Zement verfolgen. – Ansatz und Richtung des Saumbandes. (II. Kapitel)

Abb. 28 (Nr. 2, E. M. 3+, IVa)
Schmelzoberhäutchen (mit Epithelschorf) bleibt fest an der Schmelzzementgrenze haften, während das innere Saumepithel, infiltriert, unter Taschenbildung tiefer wuchert. Starke subepitheliale Infiltrationen, z. T. vom innern Saumepithel eingekesselt. Dilatation des geschwächten Saumbandes. Gebiet des Trigonum papillare durch Vorwölbung der Schleimhaut gekennzeichnet; wohl reich an Papillen, ist das gingivale Epithel (von der Saumhöhe abwärts) an den Wucherungen nicht beteiligt. Schrägband. («Fernwirkungen»)



Abb. 29 (Nr. 4, E.M. + 3, VI)

Schmelzzementgrenze. Darüber: Haftenbleiben des innern Saumepithels am Schmelz, bzw. an der Schmelzkutikula; darunter: Abriß des Epithels unter Belassung eines Zementoberhäutchens am Zement (Taschennische). Ganz unten: äußerster Epithelansatz nach mäßig gewucherter Senkung («Fernwirkung»). Ganz oben: Taschenfundus. Subepitheliale Infiltration («Fernwirkung»). Saumband.

Abb. 30 (Nr. 4, E.M. + 3, VII)

Vergrößerung aus Abb. 29.

Äußerste Zementkuppe. Zementoberhäutchen als Fortsetzung des Schmelzoberhäutchens. Die Ameloblastenkutikula aber läuft apikalwärts in den Rest der ehemaligen Epithelscheide — zwischen Dentin und Zement — aus (II. Kapitel.)

Abb. 31 (Nr. 8, L.K. 5 —, IVb)

An der Saumhöhe wird sowohl vom innern wie vom äußern Saumepithel ein Oberhäutchen abgespaltet. Beide vereinigen sich zu einem gemeinsamen «Schmelzoberhäutchen» (auf der Schmelzkutikula).

Ansatz des innern Saumepithels an der Schmelzzementgrenze. Unbedeutende Infiltration unter dem innern Saumepithel. Trigonum papillare. (Künstlich entstandene Gewebslücke). (Siehe auch Text zur Perforation aus demselben Präparate.)



Abb. 32 (Nr. 8, L.K. 5 —, Va)

Ansatz des Epithels an der Schmelzzementgrenze. Physikalische Bedingungen für eine Stockung der Epithelsenkung an dieser Stelle, nämlich: 1. Breite, beinahe rechtwinklige Stufe des Schmelzrandes. 2. Mündung der Schmelzkutikula (bis dahin Haftgrund des innern Saumepithels) zwischen Zement und Dentin (Epithelscheide). Hingegen veranlaßt der Stufenwinkel des Schmelzes rechts das innere Saumepithel zu einer Senkung ins Bindegewebe. (Beginn eines fragmentierten, paradentalen «Epithelschlauches»; vgl.: «Gottlieb und Orban: Zahnfleischentzündung und Zahnlockerung», Abb. 19, 20 25, 26.) Querschnitt eines Kapillarsprosses. Endothelwand.



Abb. 33 (Nr. 18, 6 —, W. III)

Starke Vermehrung der Zementoblasten mit größern (oben und unten) und kleinern Ausbuchtungen. Oben links: anscheinend Entwicklung eines Zementikels (Verkalkung). Mitte unterer Hälfte: scheinbar freier (?) Zementoblastenhaufen mit zementoidem Saum.



Abb. 34



Abb. 35



Abb. 36

Abb. 34 (Nr. 6 E. M. 7+, IIIa)
Ein ebensolches Gebilde von Zementoblasten wie knapp am untern Rande der Abb. 33 (von einem andern Zahne), zwischen dem Ansatz zweier Sharpeyscher Faserbündel. – Darunter Ursprungskegel eines weiteren Zellhaufens

Abb. 35 (Nr. 4, E. M. +3, X)
Wiederum ein ähnlicher adhärenter Zementoblastenhaufen (wieder von einem andern Zahne)

Abb. 36 (Nr. 4, E. M. +3, X)
Derselbe Zellhaufen wie Abb. 35 (nach Verstellung der Miktometerschraube!). Zementoblasten allgemein vermehrt



Abb. 37 (Nr. 18, 6–, W. IV)
Langer adhärenter Zementoblastenstrang zwischen Sharpeyschen Faserbündeln in der Bifurkation. Auch sonst starke Vermehrung dieser Zellen
(Die schwarze «Morula» unten dürfte auch auf Zementoblasten zurückzuführen sein. Vgl. folgendes Bild!)



Abb. 38 (Nr. 5, E.M. + 7, IV)
Künstlicher Abriß der Wurzelhaut vom stark verdickten Zement. Ein Zementoblastensaum blieb haften. Der Abriß aber erfolgt dort eine Verzögerung, wo ein (zuvor adhärenter) Zementoblastensproß abzweigt.

Abb. 39 (Nr. 16, R.M. 6 —, V)
Zementoblastensproß (wie in den vorigen Abbildungen) verkalkt; adhärenter «Zementikel».
Bemerkenswert ist die Lokalisation über einer Ausbuchtung des Dentins sowohl wie des Zementes, mit Einschluß einer platten Gewebslücke im Gebiete der ehemaligen Epithelscheide (Schmelz?).

Abb. 40

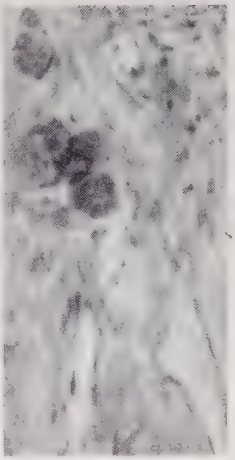

Abb. 41

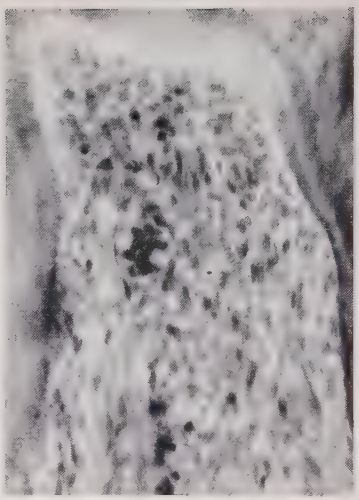

Abb. 42

Abb. 40 (Nr. 5, E. M. +7, II)

Enorme Zementhypertrophie. Örtliche Anhäufung inhärenter Zementikel; alle im sekundären, keine im (photographisch nicht erfaßten) primären Zementmantel
Hyperzementose geht gewöhnlich mit gleichzeitig vermehrter Bildung von Zementikeln, Dentikeln und Sekundärdentin einher. (Disposition. Gefäße und Stoffwechsel)
Unten, apikal im Periodont: Verzweigtes Gefäß (siehe nächste Abb.)

Abb. 41 (Nr. 5 E. M. +7, IIIa)

Ein anderer Schnitt durch den Gefäßbezirk der Abb. 40, vergrößert
Schluß: Die örtlich angehäuften, vermeintlichen «Zementikel» der Abb. 40 sind das verkalkte Endprodukt eines proliferierten soliden Gefäßknäuels, im Schnitte getroffen.
Abb. 41 zeigt solide Endothelsprossen bald nach ihrem Ursprung aus den Kapillaren. Knäuel. Größere und kleinere Querschnitte wie in Abb. 40. Die Ähnlichkeit dieser proliferierenden Endothelzellen mit den (früher gezeigten, ebenso proliferierenden) Zementoblasten ist auffallend. Die verkalkte Endphase beider ist sozusagen dasselbe

Abb. 42 (Nr. 16, R. M. 6–, IIIb

Bifurkation. Vgl. Abb. 16: Koinzidenz von Sekundärzementbildung mit gehäuftem Vorkommen von (nur im Sekundärzement) inhärenten, adhärenten und freien «Zementikeln» (inkl. Sekundärdentin und Dentikeln); im innersten Winkel der Bifurkation, in Sekundärzement eingebettet, vermeintliche «Zementikel» wie in Abb. 40; verkalkter solider Gefäßknäuel im Schnitte. Abb. 42, ein Parallelschnitt dieser Stelle, vergrößert, stellt zugleich den engern vasalen Zusammenhang und die zeitliche Koinzidenz der Verkalkung dar:

Oben: Starker Zementoblastenreichtum; Mitte: Solider Endothelpfropf, anscheinend mit bereits differenziertem, plattem Oberflächenepithel, in teilweiser Verkalkung; untere Hälfte: Ebensolches Gebilde verkalkt; unmittelbar links daneben: Drei tangentiale Anschnitte des geschlängelten soliden Zellstranges. – Vgl. auch Abb. 15: Granulationspfropf aus einem entfernteren Parallelschnitt derselben Bifurkation!

Abb. 15, 16 und 42 zusammen: Hypertrophie der Zementoblasten und der nächsten kapillären Endothelien mit besonderer Neigung zu Verkalkung in der entzündungsfreien Umgebung eines Granulationsherdes. Das Verhalten des Gefäßendothels in einem solchen Herde selbst zeigen die Abb. 4, 5, 6, (9), 10, und die folgenden Abbildungen, 43 ff.



Abb. 43

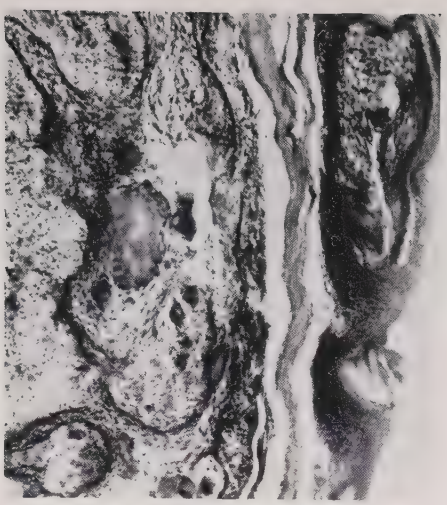

Abb. 44

Abb. 43 (Nr. 1, E.M. + 1, II b)

Ende des in den Perforationskanal gewucherten Granulationsgewebes (apikale Wandung einer zervikalen Wurzelperforation). Gefäßproliferierende Wirkung der Jodoformpaste. Prall gefüllte, stark erweiterte Kapillaren mit Wucherung der Wandung zwecks Einkesselung nekrotischer (oder infizierter) Gewebsbezirke. Vergleiche das Äußerste dieser Gebilde links mit solchen in noch folgenden Abbildungen.

Abb. 44 (Nr. 4, E.M. + 3 I b)

Vergrößerung aus Abb. 6. Siehe dort (und Text Nr. 4): Zwei verschiedene Entzündungsgebiete, ein inneres, im paradentalen Gefäßbereich, ein äußeres, im gingivalen Gefäßbereich. Entsprechend durch diese verschiedene Gefäßzufuhr bedingte Lokalisation endothelialer Wucherungen: 1. im innern, paradentalen Anteil durchwegs, 2. im äußern, gingivalen Anteil fast ausschließlich unter der gingivalen Oberfläche. (Erweiterung der zuführenden gingivalen Gefäße.) Abb. 44, aus dem äußern Grenzgebiet. Von links nach rechts: 1. Keimgewebe mit endothelialer Wucherung (vgl. u. a. Abb. 46, 50, 52, sowie 4, 5, 6), Einschluß, Eliminierung hartgewebiger Schollen u. a. (apikal von dieser Stelle in Abb. 6 kam es bis zu einer Einschmelzung). (Vgl. anschließend Abb. 4 samt Text.) 2. Eine subepitheliale Bindegewebsplatte trennt das Keimgewebe vom Epithel der Gingiva. 3. Das Oberflächenepithel wölbt sich *passiv* (siehe Abb. 6). Oberflächliche Verhornung, Abschub einer Elfenbeinscholle (nebst andern nekrotischen Elementen).



Abb. 45 (Nr. 4, E. M. + 3, IIa)
Stark erweiterte Kapillare führt aus apikaler Richtung über die stumpfe Perforatioskante, um sich unmittelbar nachher zu verzweigen und im Kanal endothelial zu wuchern.

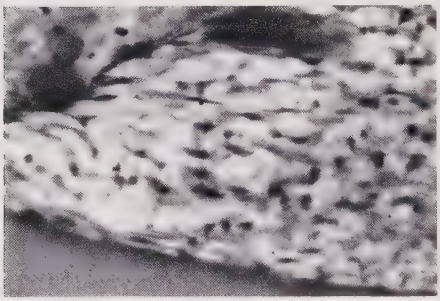

Abb. 46 (Nr. 4, E.M. + 3 IIb)
Unmittelbare Fortsetzung von Abb. 45, vergrößert. Aufspaltung der endothelialen Kapillarwand in ein maschiges Synkytium. Auffallende Ähnlichkeit mit dem Aufbau (und der Funktion!) im Reticulo-Endothel. Solche Zellen bilden auch das «Mark» der Endothelwucherungen im übrigen Keimgewebe.

Übersicht Abb. 6: zwei entscheidende, einander entgegengesetzte Wendungen in der Entwicklung finden statt: 1. Im innern, paradentalen Anteil allmähliche Wendung der Entzündung zur Reparation; deren Endphase, Vernarbung, in Abb. 9, 10, 51 53. Schon in der obigen Abb. 46 ist das metaplasierende Endothel den Fibrozyten ähnlich; allmähliche Umwandlung in bindegewebige Elemente und deren Derivate ist unverkennbar (gleiche embryonale Herkunft). Die *«positive» Leistung* des verselbständigten vasalen Endothels. 2. Im äußern, gingivalen Anteil der Abb. 6 (Vergr. Abb. 44) Neigung des sog. «Markes» zu Degeneration und Einschmelzung; deren eine Endphase in Abb. 4. Siehe Text daselbst. Die *«negative» Leistung* des verselbständigten vasalen Endothels.

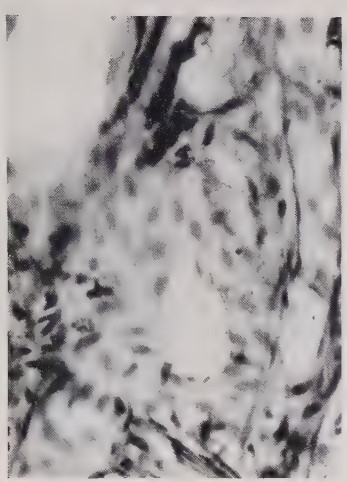

Abb. 47 (Nr. 15, Kl. + 5, Ib)
Zum Vergleiche von Abb. 46 (ff.).
Kantenschnitt- und Flächenaufsicht vom *Endothel* gewaltig erweiterter Kapillaren der Pulpa (Vergrößerung eines Parallelschnittes von Abb. 14).

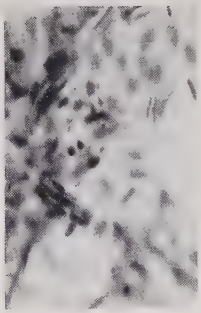

Abb. 48 (Nr. 15, Kl. + 5, Ib)
Eine Stelle von Abb. 47 nach Verstellung der Mikrometerschraube.

Abb. 49 (Nr. 15, Kl. + 5, IIIb)
(Aus dem Pulpahorn derselben Pulpa von Abb. 48.)
Entzündlich bedingte Endothelwucherung (mit Hämorrhagie) und Abspaltung aus dem soliden Zellverband. (Vgl. Abb. 46 ff. samt Text.)

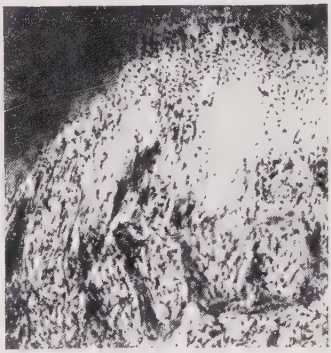

Abb. 50 (Nr. 15, Kl. + 5, IIIb)
Dieselbe Stelle von Abb. 49 im größern Zusammenhang (Pulpahorn).
Tendenz zu endothelialer Abkapselung des Entzündungsherdes. (Zum Vergleiche früherer Abbildungen.)



Abb. 51

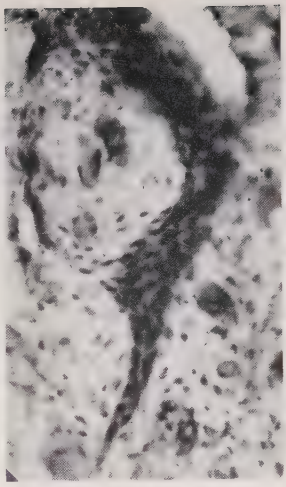

Abb. 52



Abb. 53

Abb. 51 (Nr. 8, L.K. 5 — Va)

Das Bild stammt (mit Abb. 52) aus dem der Perforationsöffnung nahen *Grenzgebiet der Narbe* von Abb. 9 (Parallelschnitt) (vgl. Abb. 46 und deren Text).

«*Positive*» Leistung des verselbständigten vasalen Endothels. Im eigentlichen, gereiften Gebiet der Narbe sind die selbständigen («autonomen») Endothelbezirke verschwunden. *Abb. 51 und 52* zeigen die Art und Weise, wie dies geschieht: Im Schutze des soliden Endothelmantels vermochte das eingeschlossene verselbständigte sogenannte «Mark» (maschiges Endothel mit oder ohne Bindegewebseinschluß und anderem [wie nekrotisierendes und infiziertes Gewebe] zu vernarben. Aus dem Endothel entstand durch Metaplasie Bindegewebe. Aber auch die endothelialen «Mantel»- («Rinden»-) Zellen machen schließlich zum größten Teil diese metaplastische Entwicklung zum Narbengewebe mit, ein kleiner Teil aber nicht (siehe die Abbildungen!) Hier der Unterschied von Abb. 51 und Abb. 52: *Abb. 51:* (1.) *Rückentwicklung* eines Teiles des soliden Endothelmantels (rechts und links) zu einem luminösen *Gefäß*. Abplattung zu Gefäßwandzellen. Aber viele solcher Anfänge dürften trotzdem nachträglich auch noch bindegewebig «degenerieren». Somit Gefäßarmut der Narbe! (Gewisse Spuren von Gefäßbildung sind aber auch im «Mark»-Endothel erkenntlich. Siehe auch Abspaltung am soliden Strange unten; vgl. Abb. 46!).

Abb. 52 (Nr. 8, L.K. 5 —, VII)

(2.) *Rückentwicklung* des soliden Endothelmantels (unten) zu einem scharf begrenzten, ebenso soliden *Endothelpfropf*. Den nun vollkommen ruhigen Latenzzustand solcher endgültiger Endothelpfröpfe in der Narbe sowohl wie im angrenzenden Periodont zeigt *Abb. 10*.

Abb. 53 (Nr. 8, L.K. 5 —, VIII)

Vergrößerung aus Abb. 10. Ein Endothelpfropf (Mitte links) mit beginnender Differenzierung von platten Gefäßwandzellen. Entwicklung eines (nach oben abführenden) Gefäßlumens. Ein neues *Gefäß* kann sich also sowohl direkt aus dem Endothelmantel, nämlich durch Hohlwerden (Abb. 51), als auch, indirekt, über die Bildung eines soliden latenten Pfropfes, durch Abplattung der Oberflächenzellen (Abb. 53 u. a.), entwickeln. Das gutartige Endprodukt des im Keimgewebe gewucherten Endothels («Epithels») (Abb. 51 bis 53 sowie Abb. 10!) ist also dasselbe was sein Ursprung, nämlich rein kapilläres sowohl wie solides (sprossendes) *Endothel*. Damit ist aber auch der Kreis der möglichen Entwicklungsfolgen solider *paradentaler Zellhaufen*, die (abgesehen von Zementoblastenhaufen und seltenen wirklichen Epithelhaufen, siehe Abbildungen oben und auch Text!) vom Endothel der Gefäße, nicht aber von sogenannten «Malassezschen Epithelresten» aus der Epithelscheide stammen, geschlossen.

Endothelsprossen (Endothelpfröpfe) wie in Abb. 10 u. a. aber warten auch, in Ruhe, Latenzzustand, derselben Entwicklung wieder, nämlich bei Reinfektion, sekundären Insulten usw. («Fernwirkung»); «Rezidiv»!

Schlußfolgerungen.

Das Hauptinteresse des eben dargelegten Phänomens einer zervikalen «Zementschälung» gebührt weniger diesem Zement selber als den hier ansetzenden Faserbündeln.

Es ist bekannt, daß das Zement in sehr vielen Fällen den Schmelzrand bedeckt, daß dieser Zementrand am selben Zahne zirkulär an verschiedenen Stellen (wie anderseits auch das Epithel) mehr und weniger weit reichen und, wie aus den Perforationspräparaten ersichtlich war, in normaler Breite enden oder verengt auslaufen kann. Nicht doch soll hierfür, denn dies ist wohl eine Sondererscheinung, eine «Zementschälung» im vorliegenden Sinne verantwortlich gemacht werden, wenn sie auch ein ähnliches Bild verursachte. (Siehe Abbildung über Zementanomalien am Cervix, eine häufige Erscheinung.)

Bemerkenswert ist das *Haftenbleiben einer Zementgrundlamelle* (sogar am Schmelz!) und deren *Übergang in die Schmelzkutikula* (-membran). (Diese Feststellung diene als Argument in einem folgenden Kapitel.)

Das Entscheidende an dieser «Zementschälung» aber ist, daß sich damit das gingivo-zervikale Schrägband (*Ligamentum gingivo-cervicale*) in seiner besonderen Bedeutung manifestiert. Interdental geht dieses Band unmittelbar über in die über das Interdentalseptum (normalerweise) horizontal zum Zement des Nachbarzahnes übersetzenden Faserbündel (*Ligamentum interdentale*). Somit bildet das gingivo-zervikale Schrägband (Ligamentum gingivo-cervicale) mit dem interdentalen Horizontalband (Ligamentum interdentale) zusammen ein Ganzes, eine *radiäre supraalveoläre Kappe*, das *supraalveoläre Radialband: Ligamentum radio-supraalveolare*. Es unterteilt damit deutlich das Paradentium in ein alveoläres und ein supraalveoläres — diesem gehört es selber an. (Mit dem Schrägband gleichlaufende, meist nicht sehr zahlreiche Faserbündel, die — mit zirkulären Unterbrechungen — bereits am Limbus ansetzen, gehören selbstverständlich zum alveolären Paradentium.)

Mußte auf die *funktionelle Bedeutung* dieser zervikalen

Fasern schon bei der Darlegung des histologischen Bildes nach Wurzelperforation Bezug genommen werden, mit der Zementschälung machen sie davon offen Kunde. Wie damit schon angedeutet ist, für die *Pathologie* erst wird die Existenz und Beschaffenheit dieses Ligamentums von besonderem Wert. Dies ließen gerade deutlich die Auswirkungen supraalveolärer Wurzelperforationen erkennen. (Siehe dort und Abbildung.)

Die Bezeichnung *Ligamentum radio-supraalveolare* einerseits, wie die Unterscheidung *alveoläres und supraalveoläres Paradentium* anderseits, sind also anatomisch, funktionell und pathologisch begründet. Selbst die embryologische Entwicklung bietet dazu einen Beitrag. (Siehe folgendes Kapitel.)

Die *praktische Bedeutung* des supraalveolären Radialbandes aber kommt in der Pathologie erst zur Geltung, und zwar also: 1. in der *Funktion* und 2. in der *Schutzwirkung*.

1. Ein *pathologischer Sonderfall* der Funktion kam in der dargelegten «*Zementschälung*» zum Ausdruck. Würde diese Schälung soweit, als die Insertion in die Tiefe reicht, fortschreiten, dann ergäbe sich ein Ausfall dieser Funktion, was eine *Kompensation* bis *Über-* oder *Dekompensation* im *alveolären* Paradentium zur Folge haben müßte (Hyperzementose, Paradentose). Dieselbe Folge ist um so mehr zu erwarten, wenn solche Fasern *entzündlich*, durch eitrige marginale Entzündungen, oder *traumatisch*, durch Ligaturen, Klammern, Bänder, Perforation, zerstört werden.

2. *Passiver Schutz* des alveolären Paradentiums durch das supraalveoläre Radialband (und das noch zu erwähnende Saumband). Es schützt:

A. einen vom Schmelz nicht mehr geschützten *Zahnhals* vor *Karies;*

B. das *alveoläre* Paradentium, und zwar:
   a) vor *Insulten*, vor allem physikalischer Art (mechanischer, thermischer usw.),
   b) vor dem Vordringen *supraalveolärer Entzündungen*, ähnlich einem Wundverband, Wall dem sich senkenden Epithel.

Die Bedeutung dieser Schutzwirkung kommt im obigen Befund am *Limbus alveolaris* ganz besonders zur Geltung (supralimbaler Markraum). Seine Bedeutung für normale oder pathologische *Altersatrophie* (passiver Durchbruch), *Horizontalatrophie* und *Paradentose* aber wird merkbar, wenn dieser Bandapparat aus irgendwelchen Gründen mangelhaft angelegt oder beschädigt ist. (Serienuntersuchung dieser Anlage dürfte sich lohnen; vgl. auch «Trigonum papillare commune», 3.)

2. «Fernwirkungen».

Die histo-morphologische Bezeichnung «Fernwirkung» findet sich in der Literatur über Wurzelperforation. Es sollen darunter entzündliche Erscheinungen am Margo in zwar kausalem, aber nicht kontinuierlichem Zusammenhang mit einer tiefer gelegenen Wurzelperforation verstanden werden. Diese Bezeichnung ist gewiß berechtigt, wie aus den folgenden Ausführungen hervorgehen wird. Aber man könnte ebenso die (oben erwähnte) kompensatorische Zementapposition am Apex als Fernwirkung bezeichnen — von Fernwirkungen über den Paradentalraum hinaus («Fokalinfektion») nicht zu reden. Innerhalb des Paradentium kann also zwischen *entzündlicher* und *funktioneller* Fernwirkung unterschieden werden. Über die funktionelle Fernwirkung wurde, allerdings nicht unter dieser Benennung («Kompensation»), innerhalb der Untersuchungen über Wurzelperforation berichtet. Hier interessiert nur die entzündliche Fernwirkung. Deren Erklärung ist gerade geeignet, die *Begrenzung* eines weiteren Teiles des *supraalveolären* Paradentium zu kennzeichnen.

Daß es sich überhaupt um eine Fernwirkung handelt, ergibt sich aus deren, wenigstens anfänglichen, *örtlichen Beschränkung* gerade nur auf das Gebiet über der Perforationsstelle. (Sofern also histologische Schnitte nicht in der *Richtung* der *Zahnachse* liegen, kann eine solche Fernwirkung nicht nachgewiesen werden.) Diese Feststellung bestätigen negative Befunde der Nachbarschaft, der Vergleichsseite. Die von *Kübler* geäußerte Annahme freilich, daß ein mechanischer Läsionsreiz oder ein Verschlußmittelreiz zur Auslösung einer Fernwirkung genüge, läßt das Wesen der Fernwirkung einer ernsten Er-

klärung selber fern. Tatsächlich liegt diese Erklärung nahe: Die Ursache der Fernwirkung ist (in diesem Falle) im Gefolge einer *Zirkulations-* eine *Stoffwechselstörung*.

Wenn festgestellt werden konnte, daß in der Gestaltung des Entzündungsbildes nach Wurzelperforation um so mehr die Bedeutung einer *Gefäßeinheit* zum Ausdruck kommt, je weiter die Perforation vom Apex entfernt ist, dann findet die Feststellung jener Einheit an dieser Fernwirkung eine Bestätigung.

Dies ist demnach die Fernwirkung: Mit der Perforation werden bestimmte Gefäße zerstört. Dies verursacht über das eigentliche Entzündungsfeld hinaus im peripheren Versorgungsgebiet dieser Gefäße unmittelbar Ernährungs- bzw. Stoffwechselstörungen. Qualitative und quantitative Änderung der Gewebsflüssigkeit und Änderung des Blutdruckes. (Daß im Anschluß an das Trauma die betroffenen Gefäße wenigstens anfänglich, auf nervösem Wege, konstringiert werden, ist höchst wahrscheinlich.) Nun hat das Endversorgungsgebiet der paradentalen Gefäße, das *Bindegewebe unter dem innern Saumepithel*, schon normalerweise reich an Lymphozyten, eine besondere örtliche Bereitschaft, auf irgendwelche Störung mit einer Vermehrung dieser Zellen zu reagieren. In diesem Falle, im indirekten Zusammenhang mit der Wurzelperforation, ist die mit der Stoffwechselstörung einsetzende starke *subepitheliale Infiltration* als *unmittelbare nutritive Kompensation* aufzufassen. Das *Epithel* aber seinerseits auf gute Gefäßversorgung angewiesen, reagiert auf die Stoffwechselstörung und deren Folgen in seiner dazu potenzierten Basalschicht mit stark vermehrter Zellteilung. Dies bedingt zapfenförmige, wellenförmige Ausbuchtungen dieser Basalschicht und am Ansatz des Epithels ein Vorwachsen. Hierdurch wird also die Kontaktfläche mit dem den Stoffwechsel (im weitesten Sinne) besorgenden subepithelialen, in diesem Fall infiltrierten Bindegewebe vermehrt. Dies entspricht ja allgemein dem Sinn und Zweck der subepithelialen Bindegewebspapillen.

Diese im Anschluß an die *Stoffwechselstörung* einsetzende primäre entzündliche Reaktion im äußersten Paradentium

ist also die *Fernwirkung* nach Wurzelperforation im engeren Sinne. Es wäre nun denkbar, daß diese primäre Reaktion mittels Kollateralkreislauf oder nach Regeneration des gestörten Systems behoben werden könnte. Dagegen spricht allein schon das histologische Bild nach Wurzelperforation. Diese aber heilt, wenn überhaupt, nicht per primam, sondern (nicht zuletzt wegen sekundären physikalischen Begleiterscheinungen der primären Entzündung) per secundam intentionem. Die Entwicklung des Entzündungsbildes nach Wurzelperforation läßt auch kaum eine Einwirkung von kollateralen Gefäßen erkennen. — Im äußersten subepithelialen Paradentium dürfte es sich um Endarterien handeln. Ehe aber an dieser Stelle jene primäre entzündliche Reaktion, die Fernwirkung, zur Abheilung gelangen kann, und deshalb wird sie höchst selten abheilen können, setzen *sekundäre Störungen* ein.

Denn die starke Zellvermehrung des basalen *Epithels* macht sich nicht nur in Richtung auf das subepitheliale Gewebe, sondern auch nach außen bemerkbar. Eine vermehrte Abschuppung geht mit einer Lockerung des Zellgefüges einher. Die Zellen selber quellen mehr und mehr. Locus minoris resistentiae! Von außen einwirkenden mechanischen, thermischen, chemischen und toxischen Insulten bietet dieses Epithel keinen genügenden Schutz mehr. (Heiße Speisen, mechanische Läsion und harte Unterlage [Zahnwand], Durchbruchsstadium und Kronenform [Schutz des Saumes?]). Schließlich reißt das Epithelgefüge ein, es entsteht eine Tasche. Deren Inhalt, Detritus, bildet einen Nährboden den Bakterien. Diese Bakterien u. a. dringen in das gelockerte Zellgefüge des Epithels ein. *Parodontitis marginalis chronica (progressiva)!*

Haben aber bereits vor der Perforation, also primär, solche *exogene* Einflüsse im Sinne einer Taschenbildung gewirkt, dann ist damit unter dem innern Saumepithel auch schon ein Locus minoris resistentiae für die Fernwirkung gegeben. Dies aber ist ein besonderer Nachteil. Und es erhebt sich die Frage, ob solche *akzessorische* Störungen nicht sogar erst die Bedingungen setzen, daß sich die erwähnten Stoffwechselstörungen subepithelial im Sinne einer erkenntlichen Fern-

wirkung auszuwirken vermögen. Nun kann freilich bei der histologischen Untersuchung nach der Perforation im Einzelfall nicht mehr entschieden werden, ob solche, die Fernwirkung begünstigende Störungen am Zahnfleischsaum schon zum vornherein bestanden haben oder nicht. Wenn aber einerseits allgemein bekannt ist, daß hier die Epitheldecke meist nicht ganz intakt ist (Alter, Durchbruchsstadium) und anderseits in einem seltenen Falle (L. K. 5–, 18jährig), wo diese Epitheldecke, deren Ende genau und rechtwinklig am Schmelzzementrand ansetzt, intakt blieb, darunter trotz Perforation eine kaum merkliche Vermehrung der Lymphozyten auftrat, so läßt das doch vermuten, daß wenigstens für eine dauernde Fernwirkung sekundäre Störungen von Belang sein müssen. (In diesem einen Falle ist aber auch zugleich der günstigste Heilablauf nach Wurzelperforation zu verzeichnen.) Dies aber ändert nichts an der Tatsache, daß die Ursache der Fernwirkung eine Zirkulations- und damit eine Stoffwechselstörung ist; im Gegenteil, die akzessorischen exogenen Faktoren bestärken sogar diese Erklärung. Wenn diese Faktoren oben als sekundäre behandelt wurden (sie können gewiß tatsächlich statt vorher oder gleichzeitig auch erst sekundär auftreten), so geschah dies zur klarern Unterscheidung dieser Faktoren von dem Phänomen der Fernwirkung selbst.

An diesem Phänomen im Gefolge einer örtlichen Störung aber offenbart sich auch die besondere Bedeutung von *Kreislauf-* und *Stoffwechselstörungen* im weitesten Sinne, konstant oder vorübergehend, intermittierend (Blutdruck, Flieger), für den allerersten *Anfang paradentaler* Erkrankungen. (*Endogene Bereitschaft.* Vergleiche dazu Störungen der Gefäße im übrigen Paradentium, u. a. endovasale Verkalkungen, Paradentiolithen. Siehe letztes Kapitel, Endothel!)

An dem Ausmaß jener Stoffwechselstörungen, vielmehr deren entzündlicher Reaktion aber, die sich im Rahmen einer Gefäßeinheit abspielt, hat der paradentale Grenzabschnitt eine Kennzeichnung. Die entzündliche Reaktion erstreckt sich nur auf das *innere* Saumepithel und das darunter liegende subepitheliale Bindegewebe und findet, für längere Zeit wenigstens, eine Begrenzung in den vom obersten Zement

zur Saumhöhe ziehenden Fasern. (Ein eventueller Durchbruch der Entzündung durch diese Fasern verläuft entsprechend der Gefäßzufuhr dem Zement entlang.) Diese Fibrae können in ihrer Gesamtheit als Ligamentum bezeichnet werden, denn sie äußern der erwähnten Entzündung gegenüber den Charakter eines einheitlichen Verbandes, und zwar im Gegensatz zum Ligamentum radio-supraalveolare als *Ligamentum radio-marginale*, marginales Radialband, radiales Saumband (oder, im Gegensatz zur Benennung Ligamentum radio-supraalveolare profundum, als Ligamentum radio-supraalveolare superficiale).

Damit erreicht das *Paradentium* seine äußerste Begrenzung an der *Saumhöhe* (Limbus gingivae) an der Vereinigung des innern und des äußern Saumepithels (vereinigtes Schmelzoberhäutchen).

Embryologisch aber stammt dieses innere Saumepithel (siehe *Gottlieb* und *Orban*) aus dem äußern Schmelzepithel. — Wenn schließlich das Paradentium als Derivat, Umwandlungsprodukt, des Zahnsäckchens betrachtet werden kann, dann tritt diese Entwicklung zur Zeit des Zahndurchbruches in eine entscheidende Phase. Während ein *alveoläres* Paradentium sich bereits (im evolutiven Sinne aus dem Zahnsäckchen) entwickelt hat, verbleiben (nach involutiver Entwicklung) *supraalveolär* noch jene Reste, aus denen zur Hauptsache die oben erwähnten Bänder als Verbindung zur *Gingiva* abzuleiten sind. Dabei verrät das radiale Saumband mit einer Richtung noch deutlich seine Herkunft. (Der *involutive* Charakter dieser Entwicklung im äußersten Paradentium ist im Hinblick auf die Entstehung *paradentaler Erkrankungen* nicht zu verkennen.) Die geschilderte Begrenzung und Unterteilung des Paradentiums in ein alveoläres und supraalveoläres hat also auch ihre embryologische Begründung (vgl. oben 1. Kap.).

3. Zahnfleischpapillarsaum.

Die beiden Radialbänder, das starke supraalveoläre und das schwächere marginale, folgen einander in der Insertion am zervikalen Zement unmittelbar. Peripher divergierend, schließen sie bald nach ihrem Ansatz die Spitze eines *Dreieck-*

raumes zwischen sich, worin sich zunächst noch schwache zirkuläre und tangentiale Fasern kreuzen. Die Basis dieses demnach stumpfen Dreieckraumes bildet das subepitheliale Bindegewebe. *Klinisch* entspricht dieser Basis eine wenigstens bukkal meistens eben erkennbare Vorwölbung. Dieser Umstand und der lockere und außerordentlich gefäßreiche Gewebscharakter, ferner die Häufigkeit der kleinen subepithelialen Papillen geben Anlaß, diesen Dreieckraum als Papillarsaum, *Trigonum papillare* (histologischer Schnitt), Zahnfleischpapillarsaum (klinisch) zu bezeichnen. Unter dem Kontaktpunkt zweier Zähne konfluieren die beiden Papillarsäume zu einem einzigen, wobei ein gemeinsames *Trigonum papillare commune*, Confluens papillarum, mit der Basis am Ligamentum interdentale und der Spitze unter der Saumhöhe entsteht.

Hat gemäß diesen Feststellungen der Papillarsaum seinen Platz *extraparadental*, also im Zahnfleisch, dies bestätigt vornehmlich sein *pathologisches* Bild.

Das histologische Bild der obigen *Zementschälung* zeigt deutlich ein noch fast normales Trigonum papillare, in welches die Zementschale abgeschoben wird. Der besondere Charakter als Papillarsaum und als Anteil der Gingiva kommt im Verhalten zu einer seitlichen *Wurzelperforation* zum Ausdruck. Wird dabei der Ansatz der supraalveolären Radialbänder zerstört, so entwickelt sich die Entzündung rasch zu einer innern, reparativen, paradentalen und zu einer äußern, eliminierenden, papillären (gingivalen) Entzündung. (Dies zeigt anschaulich Skizze II im ersten Teil.)

An diesem Papillarsaum (im Zusammenhang) äußern sich mit Vorliebe die ersten klinischen Symptome von *Allgemeinerkrankungen*, Blutkrankheiten, Stoffwechselstörungen, Metallvergiftungen und Änderungen im Hormon- (und Vitamin-) Gleichgewicht (Menses). In diesem Zusammenhang aber bildet ganz besonders die *interdentale* Vereinigungs- (oder Kreuzungs-) Stelle der Papillarsäume, das *Trigonum papillare commune*, einen Locus minoris resistentiae für die Entstehung einer horizontalen Atrophie oder Paradentose. — Hier erst, am Papillarsaum, finden aber auch nicht selten *Fisteln* selbst apikaler Entzündungen ihren Ausgang. — Wenn sich schließ-

lich nach Wurzelperforationen entzündliche Fernwirkungen am äußersten Paradentium abspielen, daran nimmt der Papillarsaum (von gingivalen Gefäßen versorgt) keinen Anteil. — Hie *Papillitis* (also Gingivitis) im *direkten* Zusammenhang mit einer Wurzelperforation — hie *Parodontitis* marg. (chron. progr.) im indirekten Zusammenhang (Fernwirkung).

II. «EPITHEL» IM PARADENTIUM

Epithelscheide – Zementoblasten – Gefäßendothel

Wenn zwar das Epithel im Paradentium einerseits schon oft Gegenstand theoretischer Dispute war, noch konnten diese auf Grund überzeugender histologischer Belege nicht restlos beigelegt werden, es fällt anderseits auf, wie trotzdem — u. a. auch in der Literatur über Wurzelperforation — über diesen Begriff ohne Bedenken verfügt wird. Nun hat gerade das Perforationstrauma Reaktionen verschiedener Epithelbezirke im Gefolge: sogenannte Malassezsche Epithelreste, inneres und äußeres Saumepithel. Zu einer Zurückhaltung in der üblichen Verwendung des Begriffes Epithel gaben aber einige Feststellungen am Entzündungsgebiet der eigenen perforierten Wurzeln Anlaß.

1.

«Die Epithelnester sind, wie allgemein bekannt, Reste der ehemaligen Hertwigschen Epithelscheide und entstehen dadurch, daß die Epithelscheide durch Bindegewebe durchbrochen und so die Ablagerung von Zement auf Dentin ermöglicht wird» (*Orban*). Demgegenüber sei festgestellt, daß ein Kontakt mit dem Dentin nicht Voraussetzung für die Ermöglichung einer Zementapposition ist. Bach *Bauer* zeigt der *Schmelz* an den Mahlzähnen der Pflanzenfresser in der Regel mehr oder minder breite Zementauflagerungen. Aber auch der Schmelz menschlicher Zähne ist sehr oft, wenn auch in geringerem Ausmaße, von Zement bedeckt. Das Präparat E. M. 1+ der oben beschriebenen Zementschälung ist hierfür zugleich ein anschauliches Beispiel. Selbst an retinierten Zähnen fehlt es nicht an Zementauflagerungen am Schmelz (siehe *Bauer*). *Das Zement kommt also auf die «Ameloblasten-*

kutikula» zu liegen. Äußeres und inneres Schmelzepithel setzen sich zur Zeit der Zahnentwicklung zusammen apikalwärts fort als *Epithelscheide* (*Hertwig*). *Bauer* konnte bei retinierten Menschenzähnen die «Ameloblastenkutikula» streckenweise noch zwischen *Zement* und Schmelz verfolgen. (Ähnlich auch *Orban* beim Kaninchenzahn.) Es erhebt sich nun die Frage, ob nicht ebenso *wie an der Krone auch im Wurzelgebiet* Zement auf die aus dem äußern (und eventuell innern) Schmelzepithel entstandene «Ameloblastenkutikula» aufgelagert werden kann. Wenn dem nicht so ist, dann müßte am Schmelzrande auch das *Ende* der Ameloblastenkutikula nachgewiesen werden, was kaum je geschehen ist. Für die Auflagerung des Zementes bietet die Ameloblastenkutikula eine äußerst feine und glatte Unterlage und Begrenzung. Fällt die Verkalkung dieser Ameloblastenkutikula mit der des unmittelbar aufgelagerten Zementes zusammen, dann ist eine so innige Verbindung der beiden wahrscheinlich, daß eine getrennte Darstellung histologisch kaum mehr möglich ist. Die Ameloblastenkutikula ist ohnehin äußerst dünn (nach *Stöhr, v. Möllendorff* 1μ) und zufolge der präparatorischen Entkalkung gelingt deren Nachweis selbst im nicht zementbedeckten Abschnitt äußerst selten (siehe *Orban*). Bekanntlich ist deren Nichtdarstellung nicht ein Beweis gegen deren Existenz. Es wäre deshalb nicht verwunderlich, wenn deren Nachweis im Wurzelgebiet bis anhin noch nicht gelungen wäre. Gelegentlich aber können (nach *Gottlieb-Orban*) Schmelzperlen im Gebiete der Hertwigschen Epithelscheide, also *zwischen Dentin und Zement* nachgewiesen werden. Die oben dargestellten Verhältnisse einer Zementschälung am zementbedeckten Schmelz und Zahnhals mit dem Haftenbleiben einer unmerklich in ein (vereinigtes) Schmelzoberhäutchen auslaufenden «Zementgrundlamelle» sind ohne die Existenz einer «Ameloblastenkutikula» über die Schmelzgrenze hinunter, also zwischen Dentin und Zement, kaum erklärbar.

Nun ist es endlich auch verständlich, warum — unter sonst normalen Verhältnissen — die *Schmelzzementgrenze* vor allem bei stumpfwinkliger Schmelzrandstufe (wie in Abb. 32) die Senkung des innern Saumepithels ins Stocken bringt. Die

innige Verschmelzung dieses Epithels mit der «Ameloblastenkutikula» nimmt hier zwangsläufig ihr Ende. Wohl vermag das Epithel bei weiterer Senkung direkt dem Zement entlang schließlich ein Zementoberhäutchen abzuspalten (wie analog zuvor am Schmelz auf die Ameloblastenkutikula), die Ameloblastenkutikula aber findet ihre Fortsetzung in der letzten Spur der ehemaligen Epithelscheide, nämlich zwischen Zement und Dentin. Darum ist es auch erklärlich, warum — nebst anderen Gründen — (wie in Abb. 29) das innere Saumepithel knapp über dem Zementrand mit dem Schmelz zwar verbunden bleiben kann, vom Zement aber, tiefer, abreißt; warum ferner, wie in Abbildung 28, das Schmelzoberhäutchen an der Schmelzzementgrenze selbst trotz Verbiegung nicht abreißt.

Der Schwund des innern «Schmelzepithels» der Epithelscheide könnte mit dem Entstehen der *Interglobularräume* in kausalem Zusammenhang stehen. Demnach würde nicht die ganze Epithelscheide, sondern nur deren innerer Anteil, das innere Schmelzepithel, «durch Bindegewebe», die dentinbildende Pulpa, «durchbrochen». Die Feststellung (siehe *Orban*), daß Schmelzlamellen bis ins Dentin hinein und daß oft in den Spalten noch Zellen erkenntlich sind, läßt eine analoge Erklärung für das Kronengebiet zu.

Dies schließt nun nicht aus, daß sich am jeweiligen *Ende* der *Epithelscheide* (vielleicht im Zusammenhang mit der *achsialen Wanderung* der Anlage) tatsächlich Epithelnester abschnüren lassen. Dieser Vorgang geht parallel zur Entwicklung und Abschnürung der ganzen epithelialen Zahnanlage überhaupt und parallel selbst zu Abschnürungen an dieser. Sogar vom *innern Saumepithel* (entstanden aus dem äußern Schmelzepithel) können sich, offenbar im kausalen, rein endogenen Zusammenhang mit dem aufsteigenden Durchbruch (Kronenform, physikalische und Stoffwechselbedingungen), Epithelzotten über dem Zement entwickeln und etwa kugelig abschnüren. (Vgl. Abb. 19, 20, 25, 26 bei *Gottlieb* und *Orban:* «Zahnfleischentzündung und Zahnlockerung».)

Demnach gibt es *Malassezsche Epithelreste,* die tatsächlich von der *Hertwigschen Epithelscheide* direkt, d. h. von ihrem

Ende, stammen können — sie finden sich im *apikalen* Paradentium und im Gefäß-Nervenkanal (Wanderung des Zahnes in der Achsenrichtung) —, und es gibt Epithelreste, die von einem fragmentierten paradentalen «Epithelschlauch» aus dem *innern Saumepithel* stammen können — diese sind demnach vornehmlich auf Höhe des *koronalen* Wurzelteiles zu finden. Sie können auch ganz fehlen.

Damit aber ist die Herkunft eines großen Teiles der üblicherweise als Malassezsche Epithelreste betrachteten Zellhaufen und selbst deren *Epithelcharakter umstritten.*

Die bekannte Tatsache schließlich, daß Malassezsche «Epithelnester» oder deren degenerativ verkalkte Abkömmlinge nur außerhalb (also auch in und am Sekundärzement), niemals innerhalb des primären Zementmantels (dies wäre doch naheliegender) zu finden sind, spricht anschaulich gegen die übliche und für die oben dargelegte Ableitung der wirklichen Epithelreste sowohl wie vor allem der Entwicklung der Epithelscheide.

Dies hinwiederum weist darauf hin, daß viele der vermeintlich für Epithel gehaltenen Zellhaufen *teilweise* oder *ganz abgeschnürte Zementoblastenhaufen* sein müssen, die ihrerseits, verkalkt, den *Grundstock* für *freie und dem Sekundärzement ad- oder inhärente Zementikel* bilden können. — Es sei hier ausdrücklich auf die Abbildungen und deren Begleittext hingewiesen. (Vergleiche *Bauer:* «Zementkugeln» mit primärem Zement, die u. a. «in der Regel funktionell losgesprengte Teile des Zementmantels darstellen dürften». Daß auch wirkliche Epithelnester u. a. Grundstock für «*Paradentiolithen*» *[Palazzi]* sein können, soll damit nicht bestritten werden.) Daß gerade dann die Zementoblasten Anlaß zur Proliferation, Ausstülpung und freien oder adhärenten Zusammenballung finden, wenn die Zementbildung für längere Zeit stehen bleibt (während Zellvermehrung anhält), dies ist für die oben geäußerte Tatsache kennzeichnend. Von da ab sind die Bedingungen, unter denen die Zellen leben, verändert. Sie nehmen z. T. in morphologischer und funktioneller Beziehung den Charakter eines anderen Gewebes an («*Metaplasie*», *Borst*).

Es ist kein Zufall, wenn sich unter gleichen Bedingungen auch wirkliche Epithelhaufen ähnlich verhalten, so ähnlich, daß Zementoblasten- und Epithelhaufen kaum mehr voneinander unterschieden werden können. Es handelt sich in beiden Fällen um in Ruhe oder *Latenzzustand* befindliche große, nicht voll-differenzierte Zellen, die erst durch bestimmte, örtliche, pathologische Reize zu einer (pathologischen) Funktion veranlaßt werden.

Durch Zufall aus den Perforationspräparaten gewonnene Befunde eignen sich, die eben gefaßte Erwägung einer *Abschnürung* von *Zementoblasten* in exemplo zu bekräftigen. Weitere Bilder zeigen Zementikel und Beispiele der häufigen zervikalen Zementanomalien (ad Hertwigsche Epithelscheide).

2.

Wird den «Malassezschen Zellhaufen» keine normalfunktionelle Bedeutung zuerkannt, um so mehr eine *pathologische* bei entzündlichen Prozessen im Paradentium (eben auch nach Perforation), und zwar meist eine inopportune. Unumwunden ist in den meisten Fällen von Wucherung des Epithels die Rede. Dies fällt um so leichter, als die Herkunft dieses «Epithels» einfach zufälligen Epithelresten zugesprochen werden kann. Inwieweit dies tatsächlich zutreffen dürfte, ist aus dem vorausgehenden (1.) Kapitel ersichtlich. Wurde eben auch festgestellt, daß viele der vermeintlichen Malassezschen Epithelreste nicht Epithel von der Epithelscheide sondern Zementoblasten sein können, es soll damit nicht zugleich behauptet sein, daß diese Zementoblasten entzündlich zu epithelähnlichen Wucherungen veranlaßt würden; wenn schon eine derartige Metaplasie dieser latenten Reservezellen zu erwägen ist, plausibel erscheint sie dennoch nicht. Nichtsdestoweniger verpflichten die obigen Feststellungen, den Epithelcharakter der erwähnten Wucherungen zu überprüfen, um so mehr als selbst Beobachtungen an diesen Wucherungen an sich dazu Anlaß boten. (Vgl. Abbildungen über Wurzelperforationen.)

Wegweisend hierfür sind: 1. in der einschlägigen speziellen Literatur tatsächlich *geäußerte Widersprüche*, die einen Zweifel

am Epithelcharakter kaum mehr verhehlen, 2. vergleichende Gegenüberstellung zu dieser speziellen Literatur paralleler Feststellungen der *allgemeinen Pathologie* und 3. rein *histologische* Erkenntnisse; *Abbildungen* mit Text.

Ad 1) *Münch* berichtet z. B. über einen Befund *Yumikuras*, daß sich in «Granulomen» Zellkomplexe fanden, «die absolut *nicht die typischen epithelialen* Eigenschaften besaßen, aber doch als Epithelien angesprochen werden mußten». «Es handelt sich in solchen Fällen eben um in Ruhe oder, besser gesagt, *Latenzzustand* befindliche Zellen, die erst auf irgendwelche Reizerscheinungen hin ihren typischen epithelialen Charakter annehmen» (*Münch*). — Nach *Schaffner* können manchmal Epithelzellen das Aussehen von *Lymphzellen* annehmen.

Ad 2) In der bindegewebigen Hülle des epithelialen soliden Granuloms gibt es nach *Euler* Histiozyten in verschiedensten Abarten: Rundzellen, Makrophagen, Schaumzellen, Plasmazellen, Mastzellen; ferner Lymphozyten, Leukozyten und vermehrte oder vergrößerte *Endothelzellen*, Fibroblasten. Wenn hier einmal von Endothel die Rede ist, dann ist dies eine seltene Ausnahme. Im allgemeinen wird bei der Betrachtung des Entzündungsbildes im Paradentium die Herkunft vieler der eben erwähnten Zellen den Bindegewebszellen, insbesondere den Gefäßwandzellen, Adventitiazellen, zugeschrieben, während das Schicksal der Endothelzellen (trotz des Nachweises von «Epithel» aus angeblichen Malassezschen Epithelresten) ganz verschwiegen bleibt. Demgegenüber sind die Feststellungen der allgemeinen Pathologie nicht zu verkennen. So berichtet *Dietrich* (über Nephritis) von «Zellanhäufungen, die man in *frischen* Fällen als *Wucherungen* von *Kapillarendothelien* und Adventitiazellen erkennen kann.» ... «Die Reaktion ... geht so der *erhöhten Reaktionsfähigkeit* des *Gefäßendothels* in andern Organen und Gefäßgebieten parallel.» Man vergleiche dazu das Haften von Keimen am Endothel bei chronisch verlaufenden Sepsisformen (auch im Gefolge von chronischer Tonsillitis); ferner: andere Endothelien (Nieren, Herz, Gelenke, Sehnen- und Muskelscheiden = *gewebsspezifische Prädilektionsstellen* für «*Fokalinfektion*» [inkl. Allergien], Histotropie; gewebsspezifische Therapie auch hier!

[siehe Perforationen]). — *Lexer* äußert sich über die Bildung von Blutgefäßen im Keimgewebe wie folgt: «Die Bildung der Blutgefäße vollzieht sich während der Wucherung der Gewebszellen durch Sprossung von soliden bogenförmigen Protoplasmafortsätzen, welche aus der Wand der Kapillaren entspringen, miteinander in Verbindung treten und durch *Verflüssigung* im *Innern hohl* und durchgängig werden.»

Ad 3) Zum Begriff. *Wetzel:* «Die Epithelien *geschlossener Höhlen*, der serösen Häute (Brustfell, Bauchfell, Herzbeutel), der innern Oberfläche der Blut- und Lymphgefäße, der Gelenkhöhlen, Sehnenscheiden und Schleimbeutel, sowie einiger Räume der Sinnesorgane werden in althergebrachter Weise als *Endothelien* zusammengefaßt.» «In Gewebskulturen zeigen die Endothelzellen der Blutgefäße eine *Umwandlungsfähigkeit* in gewisse andere Zellformen, welche von den übrigen, nicht zu den Endothelien gehörigen Epithelzellen nicht bekannt ist» (*Wetzel*). Weiter: «Eine eigenartige Doppelstellung zwischen Epithelgewebe und bindegewebigem Stützgewebe nehmen die Zellen im *Netz*, in den Sinus der *Lymphknoten* und der *Arachnoidea* des Gehirns ein.» *Netz:* «... Dieselbe Zelle gehört also zugleich zum Epithelgewebe und zum Stützgewebe.» *Sinus:* «... Wir haben auch hier Zellen, welche gleichzeitig Stützfunktion und Deckzellenfunktion ausüben.» Arachnoidea: «... Also auch hier sind Epithelzellen gleichzeitig als Fibrozyten tätig» (*Wetzel*).

Nach *Stöhr, v. Möllendorff* scheint es, daß Teile der *mesodermalen (mesenchymalen) Epithelien* «*mit den Bindegeweben eng verwandt*» sind. «Die dichte Zusammenlagerung der Epithelzellen kann unter besonderen Umständen verloren gehen. So werden in der Schmelzpulpa die Zellen durch starke Ausbildung der Interzellularspalten zu *sternförmig* verzweigten Gebilden, deren Ausläufer aneinanderhaften.» «Der Epithelcharakter geht auch bei der Einlagerung von rundkernigen Einzelzellen (Lymphozyten) in das Epithel verloren. So wird die Form der Epithelzellen in den *Tonsillen* und im *Thymus* ebenfalls derjenigen von *Bindegewebszellen nicht unähnlich*» (*Stöhr, v. Möllendorff*). — Stets sind (nach denselben Autoren) *Epithelien bestrebt*, «eine *Oberfläche* zu besiedeln; bringt man

zwangsweise Epithel in die Mitte eines Plasmatröpfchens, so können Epithelzellen *fibrozytenähnliche* Formen annehmen. Für gewisse mesenchymatische Epithelien darf es als die Regel gelten, daß die Zellen bei einer *Herauslösung aus dem Epithelverband zu Bindegewebszellen werden* (Bauch- und Brustfellepithel)». (Form in Abhängigkeit von Raum und Funktion!) «An manchen Stellen (Lungenalveolen) verlieren die Zellen sogar ihre Zellkerne und werden zu extrem dünnen, kernlosen Platten'.»

Zu welchen *Sonderaufgaben* selbst das *Gefäßepithel* (Endothel) fähig ist, kommt darin zum Ausdruck: «Das Kapillarensystem der Leber und der Nierenglomeruli dient nicht nur der allgemeinen Aufgabe der Kapillaren, die Gewebe mit Stoffen zu versorgen, sondern steht hier auch im Dienste der *Exkretion*» (*Stöhr, v. Möllendorff*). Nach den selben Autoren können «an vielen Stellen des Körpers aus diesen Epithelzellen (der Gefäße) die verschiedensten Formen der weißen Blutkörperchen entstehen». Nach vielen Autoren wird der *Hohlraum* der *Gefäße* als ein besonders geformter Teil der *flüssig* bleibenden *Interzellularsubstanz* betrachtet. Die «anfangs solide Bildung wird von der Kapillarwand aus hohl und die Wände des so entstandenen Rohres differenzieren sich zu Epithel-(Endothel-)zellen».

Alle diese vielseitigen Ausführungen über den einen Begriff Endothel sollen, — dies sei besonders betont — nicht deshalb zitiert sein, um darüber eine Kritik zu eröffnen, geschweige denn ein abschließendes Urteil fällen zu wollen. Aber sie geben vollends darüber Aufschluß, daß das Epithel als *ursprünglichste Gewebsform* (Keimblätter) *multipotens* und insbesondere das *Endothel* (Mesoderm, Mesenchym) in verschiedenen Sonderformen ebensolcher *Sonderaufgaben* und innerhalb dieser wiederum in weitem Maße der *Metaplasie* fähig ist. Je *vielfältiger* aber die *Potenzen* einer Zelle, um so bunter sind auch deren *pathologische Erscheinungsformen*. Eine bestimmte Zellform ist der morphologische Ausdruck eines bestimmten *konstanten* Reizausgleiches innerhalb bestimmter räumlicher Grenzen. Die Summe irgendwelcher Reize bildet das *Milieu* der betreffenden Zelle oder eines Gewebes. Zell-

und Gewebsform sind milieubedingt. Die Milieubedingungen sind physikalisch-chemischer Natur, funktionell-mechanische, entzündlich-physikalische und Stoffwechselbedingungen im weitesten Sinne (Geschwulstbildung). (Vgl. auch: Entstehung der Paradentiolithen u. a. endovasaler Herkunft, ferner die physikalische bedingte Verhornung der Epithelien an äußern Oberflächen, entlang dem Zahne [Schmelzoberhäutchen], entlang einem Guttapercha-Verschluß [Präparat K. T.+ 3]). Es ist nun ein besonderes Merkmal des Epithels, im Gegensatz zu Bindegewebszellen, auf eine Verschiebung dieser Bedingungen in zusammenhängendem Zellverbande zu reagieren. Es macht oft den Anschein, als ob sich *Gefäßsprossen* in dem zum Granulationsherd erweiterten Raume, dessen Gewebe durch spezifische statische Funktionen (noch) nicht beansprucht wird, wie in einem Delta «verlieren». So finden sich die Stränge netzartig (da und dort auch nicht, als Zotten) zusammen. Nicht Blut (oder Lymphe), dem allgemeinen Körperkreislauf angeschlossen, also der Inhalt der Gefäße, wird mehr eingeschlossen, die Gefäßwand selber übernimmt als feinmaschiges Parenchym eine eigene autonome Funktion; *lymphozytär* (und plasmozytär) durchsetzte Bindegewebs- und *Endothelnetze* gewinnen damit oft ein dem Retikulo-Endothel ähnliches Aussehen und ebenso ähnliche Funktion. Selbst Zusammenhänge für die Geschwulstbildung und -verbreitung sind, wie sich aus den folgenden Ausführungen ergibt, unverkennbar.

Wenn durch *Verflüssigung* im Innern aus einem soliden Endothelpfropf ein Gefäß sich entwickelt, so muß dieser Vorgang unter gewissen pathologischen Bedingungen, z. B. in Wurzelgranulationsherden, eine *Variation* erfahren. (Funktionell-mechanische Insulte, entzündlich-physikalische Bedingungen, Zerfallsprodukte, Toxine, Fremdkörper; Einkesselung, Eliminierung.) Auch hierbei entstehen durch Einschmelzung, autolytischen und fermentativen Gewebszerfall, Nekrolyse (Leukozyten, Endothel) *Hohlräume*, aber mehr oder weniger selbständige. Es handelt sich um eine pathologische, autonome «Gefäß»-Entwicklung mit ebenso autonomer Funktion. (Siehe Abbildung und ergänzender Text!) Zum Vergleiche: Entste-

hung der Herzanlage. Die *antikoagulierende* Wirkung des Gefäßendothels (und der Leukozyten?) ist eine (gemäßigte = normalisierte) Variante dieser Fähigkeit, *Exkretion* (siehe oben) oder *Inkretion* sogar eine andere (extreme). Entsteht letztendlich eine Zyste, sie «wächst» durch Osmose; *Semipermeabilität.*

Die *Zyste* ist ein Endprodukt der *Geschwulstbildung* eines autonomen «epithelisierten», bzw. «endothelisierten» paradentalen, vorerst soliden Granulationsherdes. Mit einem paradentalen Herd aber, ob solid oder zystisch, pflegen mit Vorliebe solche Organe, die — abgesehen von den Gefäßen — selbst diesem *Endothel* der Gefäße verwandte Gewebe enthalten (Endocard, Synovialhaut, Sehnen- und Muskelscheiden usw.) durch Fernwirkungen (statt «Fokalinfektion») zu korrespondieren. Konsequenz daraus sind endlich zwei Erklärungen für diese sogenannte «Fokalinfektion», nämlich erstens eine *humorale Fernwirkung* (zufolge Exkretions- oder Inkretionsvermögen, Semipermeabilität; siehe oben!), zweitens «*Histotropie*» von Bakterien, Toxinen oder irgendwelchen stofflichen Produkten; gewebsspezifische Fremdkörperwirkung. Daß für eine Fernwirkung im zweiten Sinne eine humorale *Sensibilisierung* im ersten Sinne einer Fernwirkung — oder umgekehrt — notwendig sein kann, ist durchaus denkbar. (Es ließe sich damit auch erklären, warum viele Herde «streuen» und andere wieder nicht.) Lebt ferner der einer sinngemäßen allgemeinen Funktion entbehrende Herd auf die Dauer sein autonomes zellreiches Eigenleben, wie eine sonstige *solide* Geschwulst, dann bedeuten *Metastasen* kaum etwas anderes als eine Parallele jener Fernwirkungen.

So bilden sich bei den *rheumatischen* Erkrankungen «Granulome», Rheumatismusknötchen (*Aschoff*), als Ausdruck einer Reaktion des sensibilisierten Mesenchyms, bzw. Endothels. (Vgl. epitheloide Zellen der Tuberkel und andere [Pseudo-] Tumoren. Retikulo-Endothel.) Ob nun eine solche Sensibilisierung durch lebende oder abgestorbene Zellen (Endothel-, Geschwulstzellen) und Mikroben, durch deren Fermente und Toxine, durch Spaltprodukte und andere fremde Elemente geschieht, von Bedeutung ist jedenfalls nicht nur die

stoffliche, sondern auch die physikalische Natur dieser «Fremdkörper». (Vgl. Bedeutung physikalischer Eigenschaften für die Heilung der Wurzelperforation.) Im Mittelpunkt zweier sonst auseinandergehaltener pathologischer Phänomene aber (Herd und Herd-, Fernwirkung; Geschwulst und Metastasen) steht damit ein *Gewebe, Endothel*, als gemeinsames und primäres Kriterium.

Dazu die obigen und noch folgenden Ausführungen zusammen mit den Abbildungen ein Beitrag.

Zusammenfassend und *ergänzend* sei an die *Bedeutung des Endothels* im Keimgewebe im allgemeinen und im Paradentium des Zahnes im besonderen erinnert (vgl. Bedeutung der Gefäßzufuhr bei Wurzelperforation!):

1. Sprossung des Gefäßendothels,
2. Verkalkung solcher Sprossen (wie übrigens auch sonst von Gefäßen),
3. Wucherung solcher endothelialer Sprossen (und Gefäße) bei «Entzündung», und zwar sinngemäß zu selbständigen autonomen Leistungen:
   a) im Sinne einer «*positiven*» *Leistung* (Vernarbung, Reparation, Regeneration; Rückentwicklung zum Ausgangsprodukt [einschließlich Gefäße!]);
   b) im Sinne einer «*negativen*» *Leistung* (Einkesselung, Eliminierung; Einschmelzung [Cyste], Ausbordung [Fistel]), oder autonom wuchernder Dauerherd; *Fernwirkungen* (Metastasen).

Während dem wuchernden Endothel mit der Entwicklung zu einer positiven Leistung

durch Überwindung des schädigenden Agens einerseits, durch fortschreitende funktionelle Wiederbeanspruchung von seiten der nächsten stützgewebigen Umgebung samt der nervösen und vasalen Zufuhr anderseits

die Autonomie, die Verselbständigung, mehr und mehr abgeht (physikalische Bedeutung des Raumes und des bindegewebigen Stützgerüstes, zusammen mit nervösen [und humoralen] Impulsen), bewahrt, ja steigert das gewucherte Endothel bei seiner weniger eingeschränkten Entwicklung zu einer negativen Leistung seine Autonomie, als ein Gewebe, das mangels nervöser, vasaler und funktioneller Zusammenhänge den Gesetzen eines übergeordneten Ganzen (Organ, Organsystem, Körper) nicht oder kaum mehr untergeordnet ist. Damit aber muß solchen u. a. bei den Wurzelperforationen angetroffenen, in *funktionsleeren paradentalen Herden* «*blind*» *wuchernden Endothelzellen* eine auffallende Ähnlichkeit mit solchen Zellen zugesprochen werden, die sich in *Gewebskulturen* (also keinem Organ oder Organsystem untergeordnet) leicht züchten lassen, und dies sind nebst Herz-, *Milz*- und anderen Zellen (Retikulo-Endothel, siehe oben) vor allem *Tumorzellen*! (Ätiologische Bedeutung 1. der Funktion direkt, der Nerven-, Gefäß- und Stoffwechselpathologie indirekt, 2. exogener Faktoren wie Bakterien, Fremdkörper usw.)

Schluß:

Vergleichende Zusammenfassung der Ergebnisse.

Die Untersuchungen am *Paradentium* der *traumatisch perforierten Zahnwurzel*, als Ganzheitsuntersuchung von Zahn-Alveole, brachten, was gewiß nottut, die beiden Probleme *Wurzelbehandlung und Paradentose* unter ein gemeinsames Gesichtsfeld. Sind für die Paradentose einerseits vor allem die *morphologischen Ergebnisse* von Belang, so ließen diese anderseits Schlüsse zu, daß es sich bei der *Therapie* der perforierten Wurzel im engern und der pulpextirpierten Wurzel im weiteren Sinne trotz klinischer und röntgenologischer «Erfolge» histologisch vielfach bei dem Versuch, der *Tendenz* zu einer Heilung bewenden läßt. Die «Wurzel(haut)behandlung» bleibt damit ein Notbehelf.

Gerade in der Untersuchung dieser *Tendenz* zu einer Heilung gipfelt das *morphologische Ergebnis*. Hierfür ließ sich freilich der Begriff Paradentium nicht mit Befriedigung verwenden. Vielmehr resultierte erst aus der Betrachtung des Entzündungsbildes nach einer Perforation zusammen mit einigen damit zum Teil zusammenhängenden *Sonderbefunden* eine Präzisierung in der Einteilung und Begrenzung des *supraalveolären Paradentiums*. Eine befriedigende Erklärung aber fanden die Heilungstendenzen mit einem Gewebsbegriff, dem *Stützgewebe*, mit seinen bestimmten, *physikalischer* Funktion adäquaten Gewebsformen, ein Gewebe, das auf physikalische Reize, ob *funktionell* oder *entzündlich* bedingt, spezifisch formativ anspricht. Als gewebsspezifische hat demnach eine *physikalische* (Dauer-) Therapie wertvollen Einfluß, um so mehr, als der Heilablauf — nach dem (auch bio-physikalisch genügenden) konservierenden Wundverband — schließlich dem *Gewebe selbst* überlassen werden muß.

Eine Wurzelperforation aber heilt, wenn überhaupt je, *per secundam intentionem*. Die Entzündung hat vorerst einen defensiven und eliminierenden Charakter. Und herrscht damit *entzündlich*-physikalische funktioneller, und zwar lagebedingter Beanspruchung vor, so entbehrt auch ein schließlich reparatives (je nach der Lage hart- oder bindegewebig) vernarbendes

Keimgewebe einer funktionellen Orientierung — weit entfernt von einer Regeneration.

Daß dabei der *lokalen Gefäßzufuhr* besondere Bedeutung zukommt, dies zeichnete sich nicht nur an diesem unmittelbaren *Entzündungsbereich selbst*, sondern darüber hinaus am peripheren, äußersten marginalen Versorgungsgebiet einer betroffenen Gefäßeinheit als entzündliche «*Fernwirkung*» im Sinne einer *nutritiven Kompensation* ab. Das Perforationsexperiment lieferte damit — unbeabsichtigt, um so willkommener — einen *experimentellen Beitrag* zur *Ätiologie* einer *marginalen Paradentitis* im engern und der *Paradentose* im weitern Sinne. Es wurde auf die Unterscheidung und auf das Zusammenwirken örtlicher exogener und allgemeiner endogener Faktoren hingewiesen. Letzten Endes muß daraus auf die wesentliche Bedeutung *allgemeiner Gefäß- und Stoffwechselstörungen* für die Ätiologie der Paradentose geschlossen werden. Dies hat auch in der *Koinzidenz* der *Verkalkungen* (Gefäße, Sekundärzement usw.), ja wie es scheint sogar in der allgemeinen Disposition zur Bildung solider Zementoblastensowohl wie Endothelsprossen (und selbst deren Verkalkungen) im Paradentium einen morphologischen Ausdruck.

Aber gerade der Versuch, die engere und entscheidende Bedeutung der Gefäße im Heilablauf der perforierten Wurzel — per secundem intentionem —, die Bedeutung der Gefäßwand selber nämlich, zu erfassen, begegnete einem scheinbar unüberwindlichen Hindernis, dem so oft schon mißdeuteten Problem «*Epithel* im *Paradentium*». Einmal bedurfte es einer Abklärung der *involutiven* Entwicklung der ehemaligen *Epithelscheide* und einer beschränkenden *Lokalisation* der sogenannten «*Malassezschen Epithelreste*» und dann der Feststellung einer von diesen Zellhaufen nicht sehr verschiedenen Differenzierung von *Zementoblasten* und deren Verkalkung, um schließlich, davon kaum verschieden, noch die soliden Gefäßsprossen zu erkennen:

Endothel.

Das Endothel (also *Gefäßwand selbst*), ob es nun solchen bereits bestehenden soliden Sprossen oder (durch das Per-

forationstrauma) verletzten Gefäßen und Kapillaren direkt entstammt, übernimmt nach der einer primären Heilung nicht genügenden Ausschwemmung (Infiltration) der *zelligen Elemente* des *Blutes* (Leukozyten, Lymphozyten usw.) im Keimgewebe durch *Wucherung* eine sinnvolle selbständige, «autonome» Funktion und vollendet sie entweder im Sinne einer «*positiven*» oder einer «*negativen*» (eventuell sich wiederholenden, intermittierenden) *Leistung*. Ein typisches Endprodukt der «*negativen*» Leistung ist die *Zyste*, ein typisches Endprodukt der «*positiven*» Leistung die *Narbe* (Lage!). Oft aber bleibt es bei der Tendenz zu einem der beiden oder schließlich, im besten Falle, bei der narbigen Heilung. Mangels funktioneller Einflüsse — das Paradentium paßt sich inzwischen (Zeitfaktor) einer funktionell verschobenen Kompensation an (Sekundärzement) — kommt es in den allerseltensten Fällen, apikal, zu einer *funktionellen* (— künstlicher Nebenkanal —), kaum je zu einer *anatomischen Reparation*, bzw. *Regeneration*.

Das *Narbengewebe* aber, als relativ gute Heilung, zeichnet sich durch besondere Gefäßarmut aus. Das gewucherte *Gefäßwandendothel* hat also damit seine Aufgabe beendet. Interessant ist somit seine Involution. Die *Metaplasie* des gewucherten Endothels zu Bindegewebe sowohl wie die *Rückentwicklung* zu seinen Ausgangsformen, zu Gefäßkapillaren und zu soliden Endothelpfröpfen wurde bildlich dargestellt. Diese (spärliche) *Neubildung der Gefäße* ließ sich am *Hohlwerden* innen einerseits, an der *Abplattung* der Oberflächenzellen der konsolidierten Endothelstränge anderseits erkennen.

Aber vereinzelte solide Endothelhaufen bleiben, wie es scheint, im Randgebiet der Narbe wenigstens, bestehen. *Latenzzustand*. Es bedarf nur mehr sekundärer Insulte, Läsionen, einer Reinfektion — einer Fernwirkung —, um sie von neuem zu Wucherungen zu veranlassen. Also selbst nach «positiver Leistung»: *Rezidiv!*

Ist dies summarisch die entscheidende Bedeutung des Endothels für die Heilung per secundam intentionem innerhalb eines engern, paradentalen Entzündungsbereiches, mit diesen und vergleichenden Ergebnissen wurde darüber hinaus endlich ein einheitliches *morphologisches Element* als *Grundlage*

für die gemeinsame Erfassung und Abklärung zweier demnach verwandter pathologischer Phänomene, *Herd-Fernwirkung* (statt Fokalinfektion) und *Geschwulst-Metastasenbildung*, gefunden, ein Gewebe nämlich: *Endothel*.

Dies Zusammenhänge, sei es zur Kritik, sei es zur Richtung und zum Ansporn weiterer Untersuchungen besser, und nachdrückliche Zusammenhänge zu beruflicher Besinnung. Vide *Epilog!*

* * *

Zum Abschluß dieser Arbeit sei meinem geschätzten Lehrer, Herrn Prof. Dr. *G. Vest*, für die Überlassung des Themas, für die Einführung in die operative Technik sowie für seinen Rat mein verbindlicher Dank ausgesprochen. Ebenso sei meines Dankes versichert Herr Prof. Dr. *O. Müller* für seine Ratschläge und die hilfsbereite Einführung in die Technik der Mikrophotographie. Fräulein *B. Meuli* danke ich für die Herstellung der histologischen Präparate, Fräulein *G. Havrlik* für die Anfertigung der Röntgenbilder und Photographien. Besonderen Dank und Anerkennung den opferwilligen Patienten.